

Caso clínico

Tratamiento de una colostomía con estoma retraído en enfermedad de Crohn

Resumen

Paciente de 56 años con antecedentes de enfermedad de Crohn es intervenida de una estenosis sigmoidea y presenta una complicación posoperatoria (dehiscencia de la anastomosis) que conlleva una nueva intervención quirúrgica y la realización de una colostomía terminal. Aparecen complicaciones, como la retracción del estoma y el deterioro de la integridad cutánea, así como la pérdida de autoestima. Se pusieron en marcha distintas intervenciones de enfermería durante su hospitalización en la Unidad de Cirugía General y, tras el alta, en las sucesivas visitas programadas en la Consulta de Ostomías. Gracias a los productos de Coloplast utilizados, se observa una buena evolución en la reparación de la integridad cutánea pericólostómica, con la consiguiente mejora de la calidad de vida de la paciente.

PALABRAS CLAVE: ENFERMEDAD DE CROHN, COLOSTOMÍA, EDUCACIÓN PARA LA SALUD, CALIDAD DE VIDA.

Introducción

La enfermedad de Crohn es una enfermedad crónica e inflamatoria del intestino caracterizada por la inflamación de zonas irregulares en cualquier lugar del tubo gastrointestinal, desde la boca hasta el ano. Su etiopatogenia es desconocida.

Debido a su carácter autoinmune y su comienzo insidioso, su diagnóstico puede retrasarse a lo largo del tiempo [1-4].

Los síntomas más característicos son: diarrea crónica, hemorragia rectal, dolor abdominal con retortijones, fiebre, alternancia de cuadros de defecación normal con diarreicos, pérdida de apetito, pérdida de peso, náuseas y vómitos, con periodos de remisión y recaídas. Todo ello, en muchos casos, obliga a hospitalizaciones e intervenciones quirúrgicas que pueden desembocar en ostomías [5], con las consiguientes implicaciones psicológicas y sociales para el paciente (trastorno de imagen, desvalorización, ruptura con su modo de vida y depresión, entre otros) [6-7].

Formación del estoma

La palabra «estoma» proviene del griego antiguo (stoma) y significa «boca». Consiste en la derivación quirúrgica de una víscera hueca hacia la piel en un punto diferente del orificio natural de excreción. Por lo tanto, una colostomía es la exteriorización del colon a través de la pared abdominal, abocándolo a la piel, con el objeto de crear una salida artificial al contenido fecal [8].

Complicaciones posibles del estoma

• Complicaciones en el posoperatorio inmediato: edema, hemorragia, isque-

MIRIAM BELTRÁN ORGA: Diplomada en Enfermería. Servicio de Medicina Interna, Unidad de Infecciosos. Hospital Universitario Miguel Servet. Zaragoza.

VIOLETA TENA GALO: Diplomada en Enfermería. Servicio de Cirugía General y Aparato Digestivo de Zaragoza. Hospital Universitario Miguel Servet. Zaragoza.

NAIRA AGUIRRE PRAT: Graduada en Enfermería. Servicio de Cirugía General y Aparato Digestivo de Zaragoza. Hospital Universitario Miguel Servet. Zaragoza.

MARGARITA MILLÁN PÉREZ: Supervisora de Enfermería del Servicio de Cirugía General y Aparato Digestivo de Zaragoza. Hospital Universitario Miguel Servet. Zaragoza.

ACCÉSIT

mia/necrosis, infección, retracción, evisceración y dehiscencia.

• Complicaciones tardías: estenosis, hernia, prolapso y granulomas.

La actuación de enfermería va encaminada a conseguir la mejor adaptabilidad del dispositivo a la zona de adhesión, para evitar las fugas. Si existen pliegues se deben recubrir con pastas protectoras a modo de relleno para conseguir una zona lo más uniforme posible. En ocasiones, será necesaria la utilización de un cinturón que se adapte a los dispositivos (bolsas más flexibles, placas convexas, etc.), de manera que ejerzan cierta presión del dispositivo hacia la piel y queden más sujetos [9, 10].

Cuidados de enfermería

Tras la creación de una ostomía, el paciente va a experimentar diversas etapas del duelo. Por ello debemos realizar cuidados centralizados en el aspecto biopsicosocial del paciente. Si realizamos cuidados individualizados para preparar a la persona que va a ser intervenida quirúrgicamente con la creación de un estoma, disminuirémos su ansiedad. Posteriormente, se realizará una correcta educación sanitaria para los cuidados del estoma.

Los cuidados de enfermería se realizan en el mismo servicio de Cirugía y en la consulta de la enfermera especialista: la estomatoterapeuta [11].

Presentación del caso

Paciente, mujer, de 56 años, con antecedentes de enfermedad de Crohn desde 1998, ingresa en el servicio de Cirugía General para tratamiento quirúrgico de estenosis sigmoidea. El 19/01/2016 es intervenida de una sigmoidectomía. Al cuarto día de posoperatorio se observa la salida de contenido enteral por el drenaje abdominal, siendo necesaria una reintervención de urgencia por dehiscencia de anastomosis. Se efectúa una colostomía terminal izquierda.

Durante el ingreso en nuestro servicio, realizamos cuidados de la ostomía y educación sanitaria.

Desde el inicio se observa una de las complicaciones inmediatas más comunes: la retracción del estoma. El hundimiento del estoma por debajo del nivel de la piel requirió el uso de dispositivos y pastas protectoras de Coloplast®. Tras su uso, se observó que la piel se mantenía íntegra, sin irritación periclostómica.

La retracción inicial del estoma, a su vez, dio lugar a una complicación tardía: estenosis del estoma. La luz del estoma se estrechó de forma que dificultaba la salida de las heces. Fue necesaria la dilatación digital periódica del estoma y el uso de un obturador en las consultas de estomatoterapia.

Ambas complicaciones generaron temor y ansiedad en la paciente, así como un trastorno de la imagen corporal. Fue precisa terapia psicosocial por parte del personal de enfermería y del equipo médico.

Tras el alta, se citó a la paciente en la consulta de estomatoterapia para la continuidad de cuidados.

En la actualidad, la paciente se encuentra estable, con cuidados domiciliarios y sin irritación periclostómica. Está pendiente de reintervención para la reconstrucción del tránsito intestinal.

Objetivos

Objetivo principal

Mostrar la buena evolución del estoma y piel periclostómica gracias a los productos utilizados.

Otros objetivos

- Mantener la integridad de la piel.
- Evitar la aparición de complicaciones tardías tras el alta.
- Realizar educación sanitaria de ostomías para mejorar la calidad de vida de la paciente.

Metodología

Tras la presentación del caso, realizamos una valoración según el modelo de necesidades de Virginia Henderson, y se encontraron los principales diagnósticos de enfermería [12, 13]:

Conocimientos deficientes (00126)

- NOC: Conocimiento: cuidados de la ostomía.
- NIC:
 - Educación sanitaria.
 - Enseñanza individual.
 - Enseñanza: procedimiento/tratamiento.
 - Facilitar el aprendizaje.
 - Potenciación de la disposición de aprendizaje.
- Actividades:
 - Vigilancia de la piel.
 - Cuidados de la piel: tratamiento tópico.
 - Cuidado de las heridas.

Temor (00148)

- NOC: autocontrol del miedo.
- NIC:
 - Potenciación de la seguridad.
 - Disminución de la ansiedad.
 - Enseñanza: proceso de la enfermedad.
 - Enseñanza: procedimiento/tratamiento.
- Actividades:
 - Escucha activa.
 - Aumentar el afrontamiento.
 - Grupo de apoyo.

Deterioro de la integridad cutánea (00046)

- NOC: Autocuidado de la ostomía.
- NIC:
 - Cuidados de la ostomía.
 - Vigilancia de la piel.
 - Administración de medicación tópica.
 - Protección contra infecciones.
- Actividades:
 - Instaurar medidas para evitar mayor deterioro.
 - Inspeccionar la piel, comparar y registrar regularmente cualquier cambio producido.
 - Asegurar una técnica adecuada para el cuidado de la herida.

Trastorno de la imagen corporal (00118)

- NOC: Imagen corporal.
- NIC:
 - Potenciación de la imagen corporal.
 - Potenciación de la autoestima.
- Actividades:
 - Apoyo emocional.
 - Aumentar los sistemas de apoyo.
 - Ayuda al autocuidado: cuidados de ostomía.
 - Terapia de grupo.

Resultados

Tras la valoración inicial de la paciente, se observó una retracción del estoma (figs. 1, 2) que requirió el uso de dispositivos convexos y flexibles para evitar una dermatitis de contacto tras posibles fugas o filtración de heces por el dispositivo.

A continuación detallamos los productos utilizados y la razón de su uso:

- Brava® Polvos de Ostomía: para conseguir una reducción de la irritación de la piel mediante la absorción de la humedad (fig. 3).
- Brava® Anillo Moldeable: tras la protección de la piel con los polvos hidrocoloides, colocamos un disco moldeable, que no contiene alcohol, para evitar de esta manera la posible irritación. Al ser moldeable, nos garantiza un sellado eficaz que impide las posibles fugas (fig. 4).
- Easiflex® Confort Convex Recortable: se eligió este dispositivo porque, gracias a su convexidad, nos permite manejar desde un principio la retracción del estoma y evitar otras complicaciones posibles (figs. 5, 6).

Se colocó en un primer momento el adhesivo o lámina Convex, pero, puesto que la retracción del estoma era importante, se cambió al modelo Alterna® Confort Convex, con el que se obtuvieron resultados excelentes.

- Brava® Cinturón: tras la finalización de la puesta de la bolsa cerrada de tres piezas, colocamos un cinturón que aportaba una seguridad adicional (fig. 7).
- Brava® Spray Barrera Cutánea: como protector cutáneo.

Se observó desde el primer momento que la piel se mantenía íntegra gracias a los productos utilizados, lo que impidió la dermatitis pericostómica y con ello una complicación añadida.

Como se puede comprobar a través de las fotografías, tras el alta domiciliaria, y en las consultas sucesivas en la Consulta de Estomatoterapia, se produjo una complicación añadida a la retracción: estenosis del estoma (figs. 8, 9). El estoma medía 10 mm de diámetro.

Para solucionar la estenosis fue necesaria la dilatación digitalica del estoma de forma periódica y el uso del obturador Alterna® Conseal en las consultas de estomatoterapia.

En la actualidad se han alcanzado los objetivos propuestos: mantener la integridad de la piel y conseguir una correcta educación sanitaria, mediante la realización de las intervenciones y actividades propuestas tras la valoración inicial de enfermería.

Conclusiones

La enfermedad de Crohn es una enfermedad inflamatoria intestinal que produce alteraciones digestivas importantes. En ocasiones se precisa una intervención quirúrgica si el tratamiento conservador no tiene éxito.

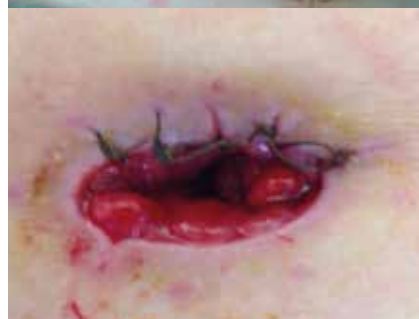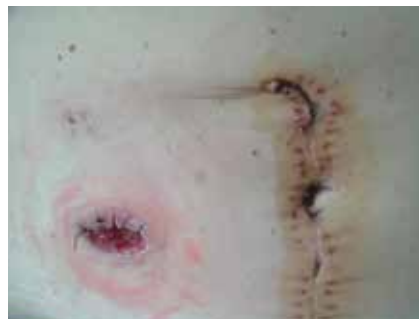Tras la cirugía, pueden aparecer complicaciones posoperatorias, como es el caso de nuestra paciente: dehiscencia de sutura. Eso hizo necesaria la reintervención y la formación de una colostomía terminal.

La vigilancia y cuidado del estoma es importante desde el posoperatorio inmediato, ya que pueden producirse complicaciones precoces (retracción del estoma), lo que puede dar lugar a complicaciones más tardías como la estenosis de la luz del estoma.

Como actuación enfermera debemos incidir en la importancia de una valoración correcta de las necesidades básicas de la paciente, a fin de poder ejecutar las intervenciones y actividades enfermeras necesarias y de evitar posibles complicaciones posteriores.

En este caso, observamos que, ante el diagnóstico de un estoma retraído, es importante utilizar los dispositivos adecuados para la solución de este y para evitar la alteración de la integridad de la piel (dermatitis de contacto). A su vez, se logra disminuir o evitar la posible ansiedad derivada de estos problemas.

Gracias a los productos utilizados y a la educación sanitaria, hemos conseguido un estoma sano, mantener la integridad cutánea y mejorar la autoestima de la paciente.



Figuras 1 y 2. Durante el ingreso: retracción del estoma

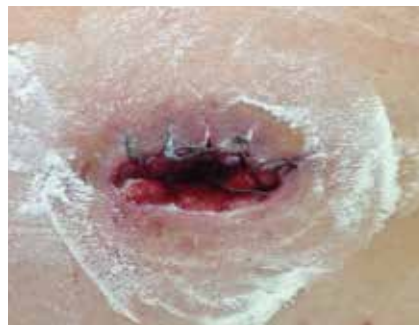

Figura 3. Durante el ingreso: polvos hidrocoloides Coloplast Brava®

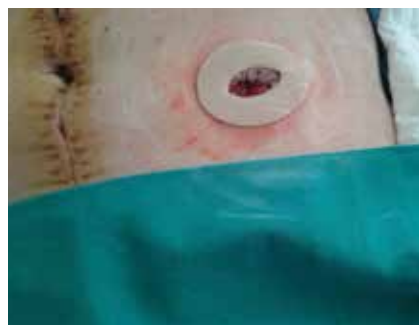

Figura 4. Durante el ingreso: disco moldeable Coloplast Brava®

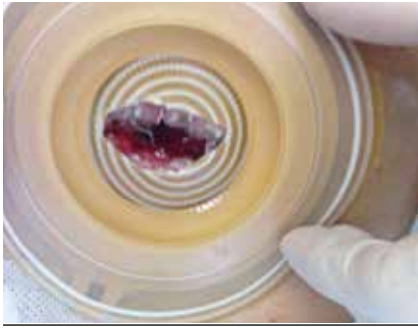


Figura 5. Durante el ingreso: lámina Coloplast Easiflex®Convex recortable

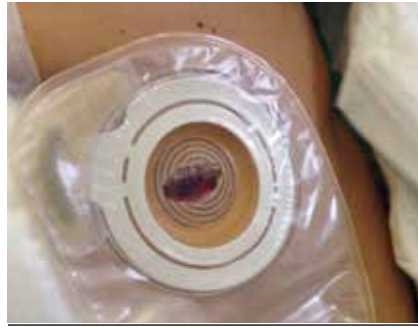


Figura 6. Durante el ingreso: colocación de bolsa cerrada transparente de dos piezas

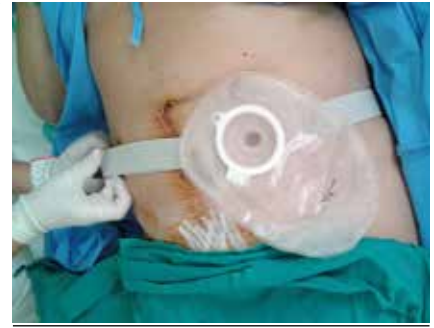

Figura 7. Durante el ingreso: colocación de cinturón

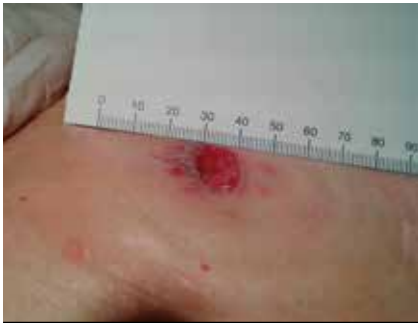

Figura 8. Cuidados domiciliarios y en Consulta de Estomatoterapia: medición del estoma (10 mm de diámetro)

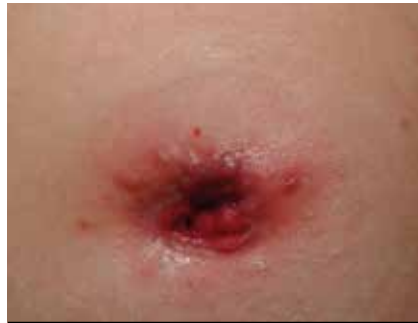

Figura 9. Cuidados domiciliarios y en Consulta de Estomatoterapia: estenosis del estoma e integridad de la piel pericostómica

Bibliografía

- [1] Donald Venes. Diccionario Enciclopédico Taber de ciencias de la salud. Madrid: difusión de avances de enfermería. DAE; 2008. Enfermedad de Crohn. p. 472.
- [2] Heap GA, Van Heel DA. The genetics of chronic inflammatory diseases. Human Molecular Genetics. 2009; (18): 101-6.
- [3] Michael WD. Fight back against inflammatory bowel disease. Nursing. 2008; 38(11): 34-40.
- [4] Sicilia B, Vicente R, Gomollón F. Enfermedad de Crohn y colitis ulcerosa: discusión de la epidemiología clásica. Acta Gastroenterol Latinoam. 2009; (39): 135-5.
- [5] Moreira MC. Colitis ulcerosa & Enfermedad de Crohn. Institut de Formació Contínua. Universitat de Barcelona; 2009. Disponible en: <http://diposit.ub.edu/dspace/bitstream/2445/7081/1/ENFERMEDAD%20DE%20CROHN.pdf>
- [6] Medina O. Encuentro con la cronicidad. Rev Desarrollo Cientif Enferm. 2003; (11): 79-82.
- [7] Crohn's & colitis foundation of America. Vivir con la Enfermedad de Crohn. CCFA. [Internet]. 2010 [Acceso 9 Abr 2016]. Disponible en: <http://www.cdfa.org/resources/vivir-con-de-crohn.html>.
- [8] Enciso Rivilla MD. Conceptos básicos en estomatoterapia. Jaén: Formación Alcalá; 2008.
- [9] Principales complicaciones de las ostomías digestivas. En: Vázquez García MC, Poca Prats T. Manual de cuidados en ostomías. Madrid: Difusión Avances de Enfermería; 2009. p. 135-66.
- [10] Husain SG, Cataldo TE. Late stomal complications. Clin Colon Rectal Surg. 2008; 21(1): 31-40.
- [11] Molina García AM, Guisado Carmona I, Valenciano Melero A. Atención integral al paciente ostomizado. Madrid: Coloplast Productos Médicos; 1992.
- [12] Herdman TH. NANDA Internacional. Diagnósticos enfermeros: definiciones y clasificación 2012-2014. Barcelona: Elsevier; 2013.
- [13] Johnson M, Bulechek G, Butcher H, McCloskey-Dochterman J, Maas M, Moorhead S, et al., editores. Interrelaciones NANDA, NOC y NIC: diagnósticos enfermeros, resultados e intervenciones. 2.ª ed. Madrid: Elsevier; 2007.