

Guía de Atención Integral al niño ostomizado

© 2019 Coloplast Productos Médicos, S.A.
(Prohibida la reproducción total o parcial por cualquier medio
o soporte sin la expresa autorización del propietario)
EDITA: Coloplast Productos Médicos, S.A.
PUNTOS DE ENCUENTRO DE OSTOMÍA
I.S.B.N: 978-84-09-01986-1
DEPÓSITO LEGAL: M-41964-2018



Patrocinado por  **Coloplast**

Avalado por:



ASOCIACIÓN NACIONAL
DE ENFERMERÍA
DE CUIDADOS INTENSIVOS
PEDIÁTRICOS Y NEONATALES



SOCIEDAD DE PADRES DE NIÑOS
CON FRACASO INTESTINAL



Prólogo

El presente trabajo surgió de las inquietudes compartidas por diferentes profesionales vinculadas al cuidado del paciente pediátrico y neonatal ostomizado.

Compartimos la opinión de que existía un cierto vacío de documentos útiles para el profesional clínico en relación a los cuidados del niño ostomizado, e iniciamos con el inestimable soporte de Coloplast, la elaboración de la guía que hoy llega a tus manos.

Tras meses revisando literatura, discutiendo la mejor estructura, los contenidos, realizando en definitiva un trabajo coral, hoy sabemos que compartimos también la pasión por nuestro trabajo como enfermeras pediátricas, la pasión por el aprendizaje continuado y el compromiso con nuestros pacientes y sus familias.

También sabemos que este camino no lo hemos andado solas y por ello queremos agradecer su colaboración y apoyo a todo el equipo de Coloplast que confió en nosotras: Eduardo García Blázquez, Gema Casado Rebollo y las delegadas Carmen González, Beatriz de Vicente, Virtudes Miranda, Paloma Dueñas y Begoña Arroqui. A la cirujana Anne de Andrés por su gran ayuda y sus consejos, a las Direcciones de Enfermería de los Hospitales: Hospital Universitario Materno Infantil Sant Joan de Deu (Barcelona), Hospital General Universitario de Castellón, Hospital Universitario 12 de Octubre, Hospital La Paz de Madrid, Hospital Vall d'Hebron de Barcelona, y sobre todo, a nuestros pequeños pacientes y a sus familias, que son el motor de todo nuestro trabajo.

Esperamos que sea de utilidad para los profesionales implicados en la atención del paciente pediátrico y neonatal portador de ostomía, y que encuentren en este trabajo una buena herramienta para la toma de decisiones en el cuidado y la educación terapéutica.

Autoras

Cebrián Batalla, María Luisa

Enfermera especialista en Pediatría. Hospital Vall d'Hebron. Barcelona

Guijarro González, María Jesús

Enfermera especialista en Psiquiatría. Estomaterapeuta. Consulta de Ostomía Pediátrica y Malformaciones Anorrectales. Hospital Universitario 12 de Octubre. Madrid.

Martín Romero, Consuelo

Enfermera Especialista en Pediatría. Estomaterapeuta. Unidad de cirugía Pediátrica y Consulta de Continencia del Hospital Infantil Sant Joan de Déu. Barcelona. Docente en el Máster de Pediatría, EUI Sant Joan de Déu, UB, Barcelona. Máster en Pediatría. UB, Barcelona.

Martínez Cano, Ana

Enfermera especialista en Pediatría. UCINP. Hospital General Universitario de Castellón.

Andrés Moreno, Áne Miren

Facultativa especialista de área de Cirugía Pediátrica. Hospital Universitario La Paz, Madrid. Miembro del equipo de Trasplante Pediátrico-Digestivo. Investigadora de IDIPAZ, Grupo de Investigación Trasplantes. Profesora UAM Madrid.

Sánchez Muñoz, Ester

Enfermera especialista en Pediatría. Unidad del Paciente Crónico Complejo Pediátrico Y Rehabilitación Intestinal. Hospital Universitario La Paz, Madrid. Vocal SEECIR. Profesora de Enfermería Universidad Alfonso X El Sabio, Madrid. Docente Máster en Coloproctología y Estomaterapia Coloplast.

Valero Cardona, Antonia

Supervisora Enfermería UCIPN/neonatos . Hospital General Universitario de Castellón. Profesora Asociada Universidad Jaime I. Castellón. Especialista en Enfermería de Cuidados Médico-Quirúrgicos. Presidenta Comité Científico ANECIPN.

FOTOGRAFÍAS: M^a Jesús Guijarro, Áne Miren Andrés, Ester Sánchez Muñoz.

Nota de las autoras

Durante la elaboración de esta guía, las autoras han procurado garantizar el rigor, revisando activamente la evidencia científica más reciente y las guías de referencia internacionales. Sin embargo instamos activamente a los profesionales para que se mantengan actualizados en las nuevas recomendaciones, tratamientos y recursos que puedan surgir, a fin de basar sus decisiones clínicas en el conocimiento más actualizado, y recordamos que la Práctica basada en la Evidencia debe triangular la mejor evidencia disponible, la experiencia clínica del profesional y las preferencias del paciente.





Índice de contenidos

GLOSARIO	12
1. RECUERDO ANATÓMICO Y FISIOLÓGICO	17
1.1. Aparato digestivo	18
1.2. Aparato genitourinario	23
2. INDICACIONES DE OSTOMÍA EN PEDIATRÍA	26
2.1. Malformaciones congénitas	28
2.1.1. Digestivas	
2.1.2. Urológicas	
2.2. Patología adquirida	47
2.2.1. Enterocolitis necrotizante	
2.2.2. Enfermedad inflamatoria intestinal / Enfermedad de Cronh / Colitis ulcerosa	
2.2.3. Complicaciones oncológicas	
2.2.4. Perforaciones intestinales secundarias	
3. TIPOS DE OSTOMÍAS	53
Clasificación	54
4. DESCRIPCIÓN DE LOS ESTOMAS EN FUNCIÓN DE SU LOCALIZACIÓN ANATÓMICA. TÉCNICA QUIRÚRGICA Y CUIDADOS	57
1. Yeyunostomía	58
2. Ileostomía	59
3. Colostomía (cecostomía). Sigmoidostomía	60
4. Nefrostomía	61
5. Pieloureterostomía. Ureterostomía distal	61
6. Vesicostomía	62
7. Vaginostomía	63
8. Mitrofanoff	63
5. CUIDADOS DE LOS ESTOMAS DIGESTIVOS	65
5.1. Fase preoperatoria	66
5.2. Fase postoperatoria	66
5.3. Selección del dispositivo adecuado (Ver anexo)	68
5.4. Cuidados de la ostomía	68

5.5. Consideraciones según la edad	71
5.6. Valoración que se debe realizar del estoma en cada cambio de dispositivo o cuando se detecte un problema	73
5.7. Refeeding a través de fístula mucosa	76
6. PREPARACIÓN DEL ALTA AL DOMICILIO	78
7. CAPACITACIÓN AL CUIDADOR EN EL MANEJO DEL NIÑO OSTOMIZADO	83
7.1. Pasos para capacitar a la familia en el manejo del paciente pediátrico ostomizado	86
7.2. Capacitación a padres de niños pretérminos y niños hasta los 5 años	88
7.3. Capacitación a padres de niños en edad escolar hasta los 12 años	88
7.4. Capacitación a padres y adolescentes	89
8. IMPACTO PSICOSOCIAL	91
8.1. Reacciones del niño ostomizado ante la hospitalización	93
8.2. Reacciones de la familia ante la hospitalización	97
9. SOPORTE NUTRICIONAL	99
9.1. Dieta en niños con función intestinal intacta	100
9.2. Soporte nutricional en niño con fracaso intestinal	104
10. MANEJO DE COMPLICACIONES	111
10.1. Complicaciones del estoma	112
10.2. Complicaciones periestomales	122
10.3. Complicaciones adicionales asociadas a la ostomía	131
11. PATRONES FUNCIONALES M. GORDON	137
11.1. Neonatales/lactantes	138
11.2. Pediátrico/adolescente	144
ANEXOS	151
Anexo 1: Cuadro de balance	152
Anexo 2: Tabla de los cuidados de los estomas	153
Anexo 3: Consideraciones según la edad	155
Anexo 4: Check list ostomía	156
Anexo 5: Accesorios ostomía	158
BIBLIOGRAFÍA	163

Glosario

Acalasia: Hay un anillo muscular en el punto donde el esófago y el estómago se unen, llamado esfínter esofágico inferior. Este músculo se relaja al tragar dejando que pase el bolo hacia el estómago. En personas con acalasia, este anillo muscular no se relaja.

Adventicia: *adj.* Extraño o que sobreviene, a diferencia de lo natural y propio.

Amanita: Hongo con un anillo en el pie y las esporas blancas, que es comestible o venenoso según las especies.

Amniótico: *biol.* Líquido encerrado en el amnios, cuya composición está en relación con la maduración y estado del feto.

Anastomosis: En una planta o animal, unión de unos elementos anatómicos con otros de la misma naturaleza.

Anular: *adj.* De forma de anillo.

Apéndice: *anat.* Parte del cuerpo animal unida o contigua a otra principal.

Autoestima: Valoración generalmente positiva de sí mismo.

Capacitación: *f.* Acción y efecto de capacitar. Conjunto de actividades didácticas, orientadas a ampliar los conocimientos, habilidades y aptitudes

Cáustico: *adj.* Dicho de una cosa: Que quema y destruye los tejidos animales.

Colitis Ulcerosa: Es una enfermedad inflamatoria del colon (el intestino grueso) y del recto. Está caracterizada por la inflamación y ulceración de la pared interior del colon. Los síntomas típicos incluyen diarrea (algunas veces con sangre) y con frecuencia dolor abdominal.

Criptas: Oquedad más o menos profunda en un parénquima.

Crohn, Enfermedad de: Es un proceso inflamatorio crónico del tracto intestinal principalmente. Aunque puede afectar cualquier parte del tracto digestivo desde la boca hasta el ano, más comúnmente afecta la porción más baja del intestino delgado (íleon) o el intestino grueso (colon y recto).

CVC: Catéter venoso central.

Diabetes mellitus (DM): Define alteraciones metabólicas de múltiples etiologías caracterizadas por

hiperglucemia crónica y trastornos en el metabolismo de los hidratos de carbono, las grasas y las proteínas, resultado de defectos en la secreción de insulina, en la acción de la misma o en ambas (OMS, 1999).

Divertículo: *anat.* Bolsa o saco anormal en la pared de un órgano hueco, como el colon.

Dolor: Sensación molesta y aflictiva de una parte del cuerpo por causa interior o exterior.

Efluente: Gas o líquido que escapa al exterior.

EG: Edad gestacional.

Enfermedad recurrente: Dicho de un proceso: Que se repite.

Eritema: Inflamación superficial de la piel, caracterizada por manchas rojas.

Estenosis: Estrechez, estrechamiento de un orificio o conducto.

Extrofia cloacal: Malformación congénita del aparato urogenital, en donde la mucosa de la vejiga se encuentra al descubierto y se aprecian con facilidad uréteres y uretra. Es debido a un fallo en el desarrollo fetal.

Fístula: *med.* Conducto anormal, ulcerado y estrecho, que se abre en la piel o en las membranas mucosas.

Fototerapia: Tratamiento de ciertas enfermedades por la acción de luz.

Hidratación: Acción y efecto de hidratar.

Hidratar: Proporcionar a algo, especialmente a la piel o a otro tejido, el grado de humedad normal o necesario.

Hiperestalsis: *biol.* Contracción progresiva, de un extremo a otro, de ciertos órganos tubulares para hacer avanzar su contenido.

Íleo Paralítico: Afección por la cual los músculos de los intestinos no permiten que pase la comida; ello tiene como resultado la obstrucción del intestino. La causa del íleo paralítico puede ser una cirugía, inflamación o ciertos medicamentos.

Kit: *del ingl. kit, y este del neerl. kit.1. m.* Conjunto de productos y utensilios suficientes para conseguir un determinado fin, que se comercializan como una unidad.

Malformación Ano Rectal (M.A.R): Formación incompleta de la parte final del intestino que origina una imperforación anal con o sin una conexión fistular entre el recto y el perineo o el sistema urogenital.

Mesenterio: *anat.* Repliegue del peritoneo, formado principalmente por tejido conjuntivo que contiene numerosos vasos sanguíneos y linfáticos y que une el estómago y el intestino con las paredes abdominales, y en el que se acumula a veces una enorme cantidad de células adiposas

Mesodermo: Capa u hoja media de las tres en que, en todos los animales, salvo esponjas y celentéreos, se disponen las células del blastodermo después de haberse efectuado la segmentación.

Neumoperitoneo: Presencia de aire libre en la cavidad peritoneal. Generalmente como consecuencia de la perforación de una víscera abdominal, ejemplo perforación intestinal o gástrica.

Orificio: *anat.* Abertura de ciertos conductos anatómicos.

Ovoide: *adj.* Que tiene forma de huevo de gallina.

Paracentesis: La paracentesis es un procedimiento médico caracterizado por punción quirúrgica hecha en una cavidad orgánica para evacuar la serosidad acumulada.

Patrones funcionales: Configuración de comportamientos, más o menos comunes a todas las personas, que contribuyen a su salud, calidad de vida y al logro de su potencial humano, y que se dan de una manera secuencial a lo largo del tiempo.



Percutánea: *adj. Med.* Dicho de una sustancia o de un medicamento: Que se administra y actúa a través de la piel.

PIA: Presión intraabdominal.

Recién Nacido Pretérmino (R. N. P): Recién nacido cuyo nacimiento se produce antes de las 37 semanas de gestación.

Regurgitación: Expeler por la boca, sin esfuerzo o sacudida de vómito, sustancias sólidas o líquidas contenidas en el esófago o en el estómago.

Sedación: Acción y efecto de sedar.

Sedar: Apaciguar, sosegar o calmar algo o a alguien. Angustia que suele acompañar a muchas enfermedades, en particular a ciertas neurosis, y que no permite sosiego a los enfermos.

Teratoma: Es un tumor encapsulado con componentes de tejidos u órganos que recuerdan los derivados normales de las tres capas germinales.


Válvula: *anat.* Pliegue membranoso que impide el retroceso de lo que circula por los vasos o conductos del cuerpo de los animales.

Vermiforme: *adj.* De forma de gusano.

Vestigial: *adj.* Que queda como resto de algo que ya ha perdido su función. Órgano vestigial.





A photograph of a person's hands holding several carrots in a field. The person is wearing a brown jacket. The background shows a green field with a fence, trees, and a building under a bright sky. The text is overlaid on the image.

Capítulo 1

Recuerdo anatómico y fisiológico

1.1. Aparato digestivo

Los seres humanos presentan un aparato digestivo desarrollado, consistente en un largo tubo, con importantes glándulas asociadas, en el que podemos distinguir: la cavidad bucal, la faringe, el esófago, el estómago, el intestino delgado (duodeno, yeyuno, íleon), intestino grueso (ciego, apéndice, colon y recto) y glándulas anejas (hígado, con su vesícula biliar, y páncreas).

Su función es la transformación de las complejas moléculas de los alimentos en sustancias simples y fácilmente utilizables por el organismo. Estos compuestos nutritivos simples son absorbidos por las vellosidades intestinales, que tapizan el intestino delgado. Así pues, pasan a la sangre y nutren todas y cada una de las células del organismo.

Esófago

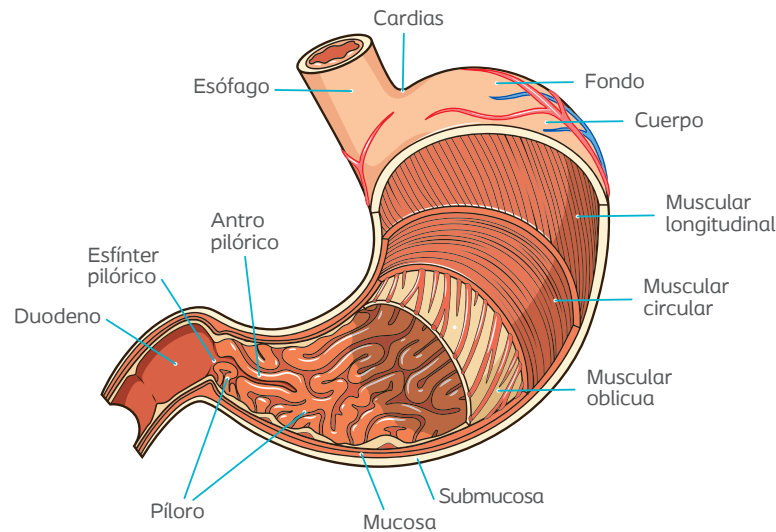
En los seres humanos el esófago es un conducto músculo membranoso que se extiende desde el extremo inferior de la laringofaringe hasta la parte superior del estómago. El esófago empieza en el cuello, atraviesa todo el tórax y pasa al abdomen a través del hiato esofágico del diafragma. Habitualmente es una cavidad virtual (es decir que sus paredes se encuentran unidas y solo se abren cuando pasa el bolo alimenticio).

Patología pediátrica del esófago: Aunque es infrecuente, algunos niños nacen con una atresia de esófago, malformación congénita que consiste en la interrupción prenatal del desarrollo de este órgano. En los casos más severos es necesaria la realización de una esofagostomía, generalmente temporal, para que el recién nacido pueda expulsar la saliva y que ésta no vaya a la vía aérea, hasta que se plantee la reconstrucción o sustitución del esófago definitiva. Ésta se realiza generalmente en la región cervical izquierda, justo por encima de la clavícula y por delante del reborde del músculo esternocleidomastoideo. Otras causas accidentales que requieren una esofagostomía en la edad pediátrica, son por ejemplo, la ingesta de cáusticos o quemaduras o cualquier producto tóxico para el esófago, que producen una estenosis muy grave y refractaria del mismo, requiriendo a veces una esofagostomía temporal hasta plantear la solución quirúrgica definitiva.

Estómago

El estómago es un órgano que varía de forma según el estado de repleción en que se halla, el estómago está situado en la zona superior de la cavidad abdominal, ubicado en su mayor parte a la izquierda de la línea media, y habitualmente tiene forma de J.

Consta de varias partes: fundus, cuerpo, antro y píloro. Su borde menos extenso se denomina curvatura menor y la otra curvatura mayor. El cardias es el límite entre el esófago y el estómago, y el píloro es el límite entre estómago y duodeno.



Patología del estómago: En condiciones normales, el revestimiento mucoso se renueva con más rapidez que se elimina. Cuando un trastorno psicossomático o patológico impide la secreción adecuada de mucosidad, la mucosa gástrica se erosiona y se forma una úlcera. Si ésta evoluciona se puede perforar la pared del estómago y permitir que el contenido gástrico pase hacia la cavidad abdominal produciendo una peritonitis.

Al igual que en los adultos, en el niño, la patología del estómago suele ir asociada a la de otros órganos o sistemas. Aunque a veces ocurre, es raro ver una perforación espontánea del estómago, secundaria a una úlcera, si el paciente no ha llevado medicación previa gastrolesiva. Sí observamos perforaciones en algunos prematuros con enterocolitis necrotizante, y en general, pacientes con pluripatología. En condiciones de riesgo, como la infección, antecedentes de varias perforaciones previas, etc., es conveniente realizar una gastrostomía de descarga protectora, aunque sólo sea de forma temporal.

Otras veces no existe otra posibilidad, como es el caso de niños con catástrofes abdominales, que han perdido la totalidad del intestino, desde el duodeno, y se encuentran en espera de un trasplante intestinal. En estos es necesario realizarles una gastrostomía de descarga para poder expulsar los jugos gástricos y pancreáticos, además de la saliva, puesto que la alternativa sería dejarles con una sonda nasogástrica permanente durante la espera, lo cual resulta muy incómodo y no está exento de morbilidad, como, por ejemplo, la aspiración de contenido gástrico a la vía aérea.

Intestino delgado

El intestino delgado se inicia en el píloro y termina en la válvula ileocecal, donde comienza el intestino grueso. Su longitud es variable, de media en el adulto mide unos 6 metros (un recién nacido a término aproximadamente tiene 1 metro, un prematuro menos) y su calibre disminuye progresivamente desde su origen hasta la válvula ileocecal. Está enrollado en el centro de la cavidad abdominal y está dividido en tres partes: duodeno, yeyuno e íleon.

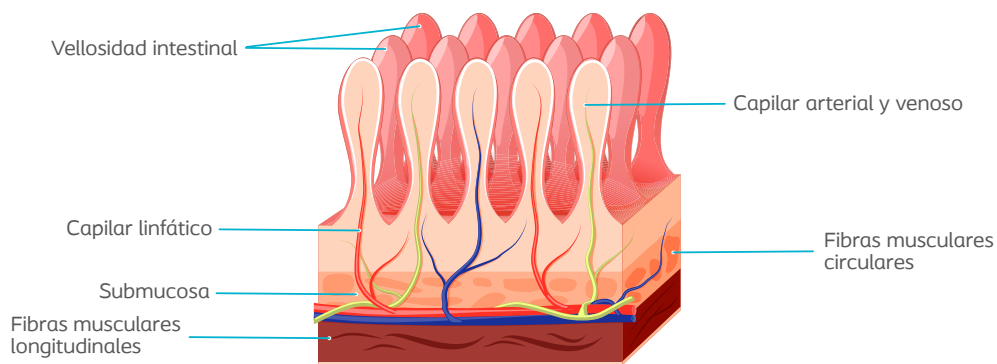
La porción superior o duodeno, de unos 25 – 30 cm de longitud, es el tramo inicial, y tiene una disposición anatómica característica, con forma de una herradura que rodea tanto a una parte del páncreas y el conducto pancreático, como a los conductos del hígado y de la vesícula biliar que vierten en él. El resto del intestino delgado consta de una parte próxima o yeyuno y una distal o íleon; el límite entre las dos porciones no es muy aparente, aunque los extremos, duodeno y válvula, son fijos.



En el intestino delgado se produce la parte más importante de la digestión y se absorben la mayoría de los nutrientes, gracias a las numerosas vellosidades intestinales que constituyen su mucosa, que aumentan la superficie de absorción intestinal. Así, estas vellosidades pliegan la mucosa, ya que

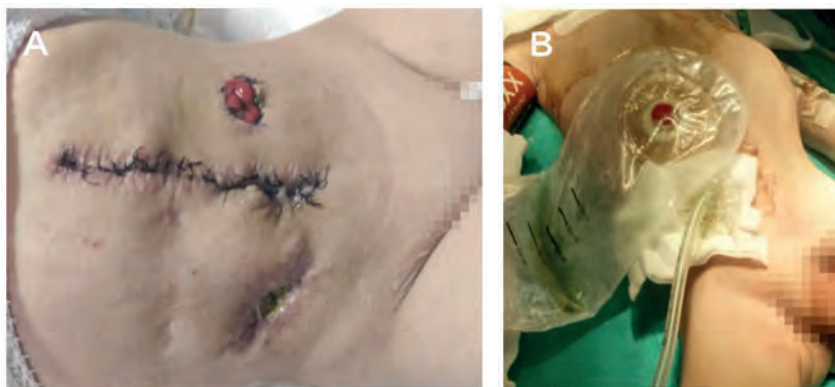son como pequeñas prolongaciones de epitelio que rodean un vaso linfático y gran cantidad de capilares. En su base se abren unas pequeñas depresiones glandulares llamadas criptas de Lieberkühn, que secretan las enzimas necesarias para la digestión intestinal.

Las proteínas e hidratos de carbono digeridos pasan de los capilares de las vellosidades a la vena porta, que entra en el hígado, mientras que las grasas digeridas se absorben a través de los pequeños vasos linfáticos y alcanzan el flujo sanguíneo general. La mucosa del intestino delgado también secreta la hormona secretina que estimula al páncreas para producir las enzimas digestivas.



Esquema de las vellosidades del intestino delgado

En cirugía pediátrica, también es frecuente la realización de estomas en el intestino delgado, tanto yeyunostomías como ileostomías. La mayoría de las veces, sirven para eliminar las heces cuando el tramo intestinal distal no funciona correctamente, por un trastorno motor, o porque se ha perdido, o se trata de una enfermedad inflamatoria, o porque se ha deteriorado temporalmente y hay que esperar a que se recupere, o porque no se ha formado correctamente.... Existen muchos motivos para plantear un estoma, tanto de urgencia como de forma programada.



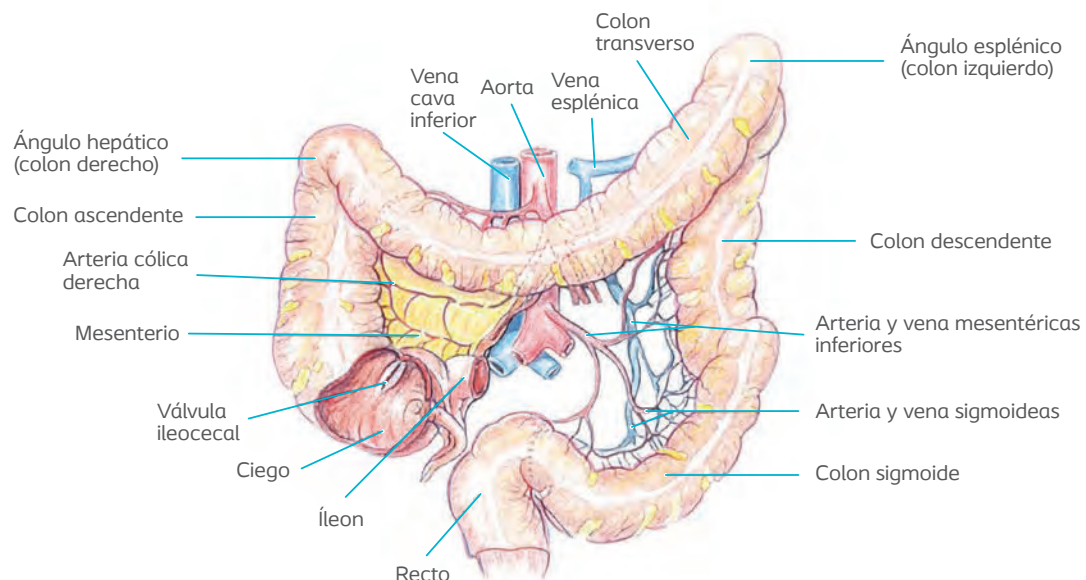
(A) Yeyunostomía en una niña multioperada. (B) Yeyunostomía en un paciente con Síndrome de Intestino corto (véase el abdomen excavado) y múltiples cirugías. Durante esta fase postoperatoria existe una fístula intestinal que drena por el orificio de un estoma antiguo, y que se está recogiendo mediante una sonda de gastrostomía.

En el caso de las yeyunostomías, también se pueden plantear como vía de alimentación cuando el estómago y primera parte del intestino delgado o duodeno, no funcionan correctamente, aunque es mucho más frecuente la gastrostomía, y presenta menos morbilidad postoperatoria.

Intestino grueso

El intestino grueso se inicia a partir de la válvula ileocecal en un fondo de saco denominado ciego, de donde sale el apéndice vermiforme, y termina en el recto. En su recorrido describe una serie de curvas, formando un marco con forma de U invertida en cuyo centro están las asas del yeyuno y del íleon. Su longitud es variable, entre 120 y 160 cm en el adulto, siendo de mayor diámetro y paredes más gruesas que los segmentos precedentes, aunque su calibre disminuye progresivamente, siendo la porción más estrecha la unión rectosigmoidea, donde su diámetro no suele sobrepasar los 3 cm, mientras que el ciego es de 6 o 7 cm. En niños nacidos a término serían 60 cm.

El ciego es un saco abultado que se localiza en la porción inferior derecha de la cavidad abdominal y en los animales herbívoros tiene un gran tamaño. En la especie humana, las dos partes importantes del ciego son el apéndice vermiforme vestigial, que se altera con frecuencia produciendo apendicitis, y la válvula ileocecal, una estructura membranosa situada entre el íleon y el ciego que regula el paso del material alimenticio desde el intestino delgado al grueso y evita el retroceso de los productos de desecho tóxicos en el sentido inverso. El colon ascendente, de unos 15 cm se eleva por el lado derecho del abdomen hasta el ángulo hepático; el colon transverso, de unos 50 cm, lo cruza en horizontal pasando por debajo del estómago hasta el ángulo esplénico y el colon descendente, de unos 20 cm, se dirige hacia abajo por su lado izquierdo. El colon sigmoideo es la porción que adopta esta forma cuando entra en la cavidad pélvica. La parte terminal del intestino o recto mide unos 15 cm de longitud y debe este nombre a su forma casi recta. Estas medidas son proporcionales al tamaño de la persona y por tanto, menores en el paciente pediátrico. La salida del recto se llama ano y está cerrada por un músculo que lo rodea, el esfínter anal.



Cuando la comida llega al colon ya se han absorbido los nutrientes esenciales para las funciones del cuerpo. En el intestino grueso se absorbe el agua y determinados iones. El alimento y los materiales de desecho atraviesan toda la longitud del intestino movidos por las contracciones rítmicas o movimientos peristálticos de su musculatura intrínseca. Además, tiene un revestimiento mucoso liso (sólo el recto tiene pliegues) que secreta mucus para lubricar dichos materiales de desecho, que el cuerpo excreta como heces por el recto y ano. La totalidad del volumen intestinal mantiene su posición en la cavidad abdominal gracias a sus fijaciones a la pared abdominal y al mesenterio.

Patología quirúrgica pediátrica del intestino grueso: Las colostomías son también una práctica habitual para el cirujano pediátrico, sobre todo ante obstrucciones intestinales que requieren una derivación, ya sea urgente o programada, como es el caso de las enterocolitis de afectación cólica en los prematuros, o en la enfermedad de Hirschsprung de afectación cólica, o en las malformaciones anorrectales. Se pueden realizar a cualquier nivel del colon, ascendente, transverso, descendente o sigma, en función de la patología, siempre teniendo en cuenta algunos aspectos. Por ejemplo, cuanto más proximal, menos absorción de agua se producirá y aumentará el riesgo de deshidratación, al igual que en el intestino delgado. Por otro lado, la arcada vascular característica del colon, marca con frecuencia el lugar óptimo para realizar la colostomía, ya que su interrupción podría impedir un descenso del colon al ano en un futuro en patología colorrectal, como veremos. Por tanto, el conocimiento anatómico es fundamental para tomar las decisiones correctas. Por último, pese a las ventajas de realizar el estoma lo más proximal posible, esto no siempre es posible y resulta prioritario garantizar la seguridad del procedimiento, para que no se produzcan complicaciones postoperatorias de tipo isquémico, o infeccioso, que comprometan los resultados definitivos futuros.

1.2. Aparato genitourinario

El aparato genitourinario conocido también como urogenital, indica la unidad anatómica que está formada por el sistema urinario, que es común en ambos sexos, más el genital de cada uno de ellos. Aunque estos sistemas tienen diferentes funciones, anatómicamente sus relaciones son estrechas. Frecuentemente se consideran juntos debido a que tienen un origen embriológico común, que es el mesoderma intermedio.

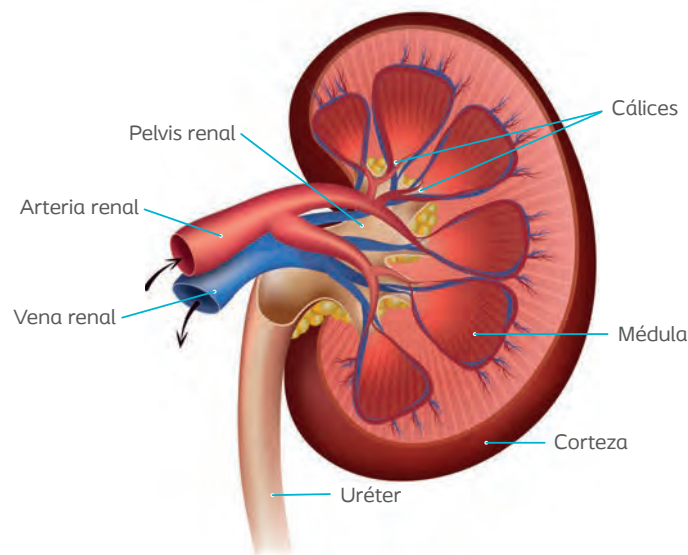
El aparato urinario, es el conjunto de órganos que producen y excretan orina, el cual es considerado el líquido principal de desecho del organismo, mismo que resulta de los procesos metabólicos; los órganos que constituyen a este aparato son: riñones, uréteres, vejiga urinaria y uretra.

El aparato reproductor femenino está diseñado para la reproducción de óvulos, anidar y nutrir al feto durante su desarrollo y el aparato reproductor masculino para producir espermatozoides y transportarlos a la vagina. Los órganos del aparato reproductor femenino son: ovarios, oviductos o trompas, útero, vagina y vulva. Los órganos del aparato reproductor masculino son: testículos, vías

espermáticas, próstata y pene. Nos centraremos sólo en aquellos órganos relevantes al hablar de estomas pediátricos, como son los riñones, pelvis, uréteres, vejiga, y vagina.

Riñones

Son órganos retroperitoneales con forma de alubia, se localizan en la región lumbar a ambos lados de la columna vertebral, a la altura de la última vértebra dorsal y la 3ª vértebra lumbar; el riñón derecho está más abajo porque el hígado ocupa más espacio. Los riñones miden de 10 a 12 cm de largo, 5 a 7 de ancho y 3 de espesor; externamente tienen 3 capas que son: la cápsula renal que es la barrera contra traumatismos además de que da la forma al riñón, la cápsula adiposa que se encarga de proteger y sostener a este en su sitio y la aponeurosis renal la cual fija el riñón a las estructuras adyacentes y pared abdominal. Internamente están formados por la corteza renal, que es un área lisa rojiza y superficial, y por la médula renal, que es un área profunda formada por 8 a 18 pirámides renales; aquí se encuentran las unidades anatómicas funcionales del riñón que son las nefronas (aproximadamente un millón), encargadas de formar la orina que llega a los cálices menores y mayores a través de los conductos papilares, y de ahí pasa a la pelvis renal, al uréter y finalmente a la vejiga urinaria.

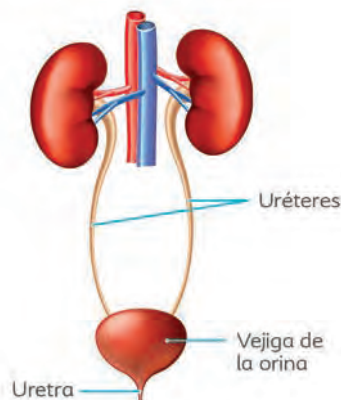


En algunos niños con nefropatías, es necesario realizar una nefrostomía, ya sea uni o bilateral, para poder facilitar la salida de la orina. Se trata generalmente de uropatías obstructivas, ya sea a nivel de la unión pieloureteral como ocurre en la estenosis pieloureteral congénita, o a nivel de la unión ureterovesical, o a nivel de la uretra, como ocurre en las válvulas de uretra posterior. Además existen muchas anomalías anatómicas urológicas, como pueden ser las duplicidades renales o ureterales, que también cursan con estenosis a estos niveles y es necesario individualizar cada caso. En general, cuando hablamos de nefrostomía, hablamos de un procedimiento que se realiza de forma percutánea, y con un fin terminal. Se deja un catéter abocado a la piel. Cuando hablamos de pieloureterostomías, hablamos de una intervención quirúrgica más compleja donde se aboca la pelvis renal a la piel fijándola con puntos del mismo modo que se hace en un estoma intestinal, y tiene un carácter más definitivo o a largo plazo.

Uréteres

Cada uréter lleva la orina de la pelvis renal a la vejiga urinaria a través de contracciones peristálticas, estando el llenado controlado por medio de una válvula fisiológica que impide el reflujo de la orina; estos conductos miden de 25 a 30 cm de largo con una dirección oblicua, tienen tres capas que son: la mucosa, muscular y adventicia.

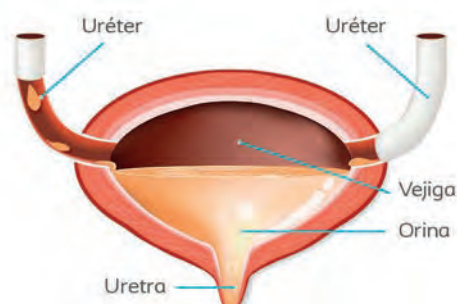
Cuando existe una obstrucción a nivel de la unión ureterovesical, por ejemplo, y existe una dilatación masiva de los uréteres poniendo en peligro al riñón, otra opción es realizar una ureterostomía más distal, en lugar de una pieloureterostomía.



Vejiga urinaria

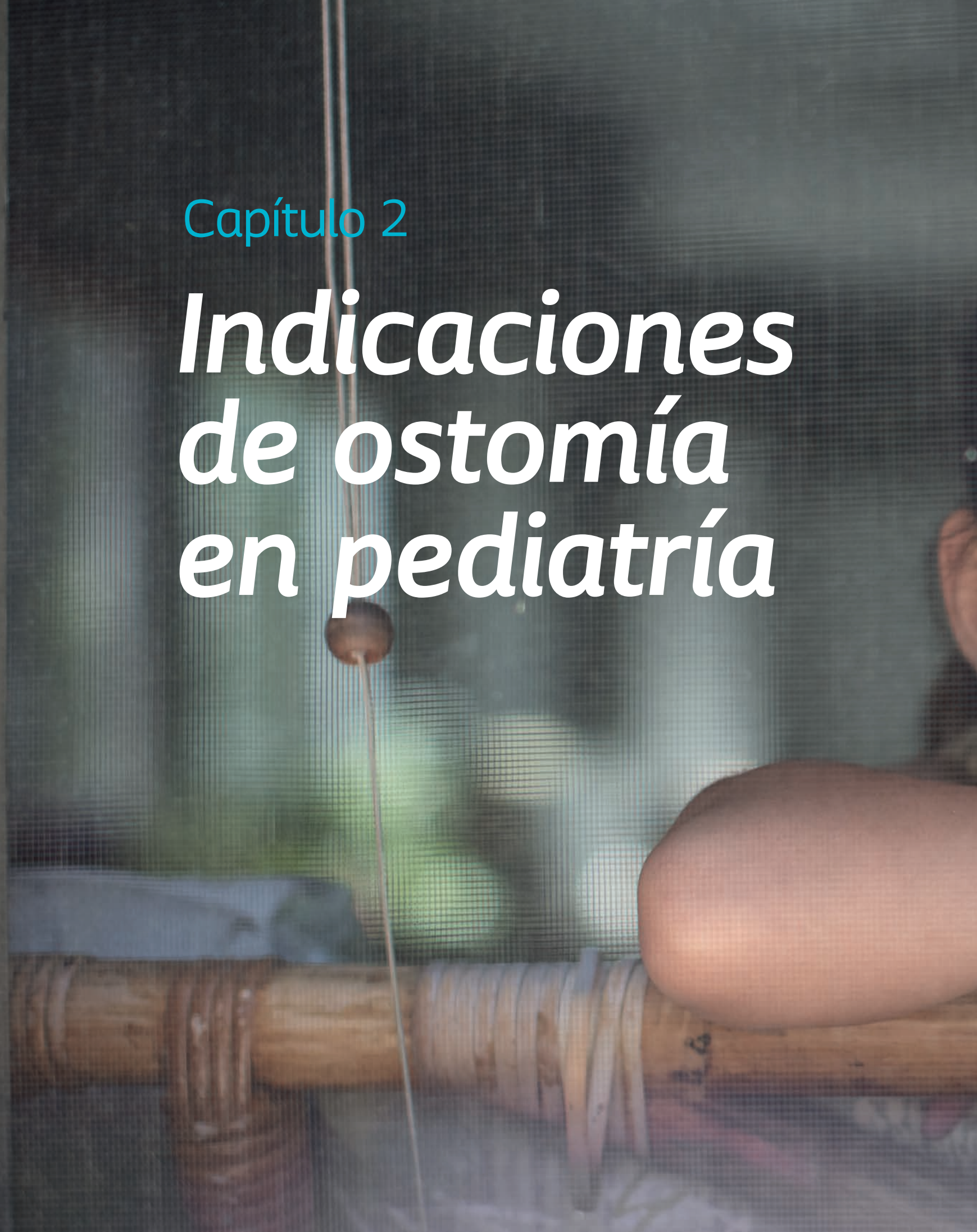Es un órgano hueco en forma de saco ovoide (aunque la forma puede variar según la cantidad de orina que contenga), con función de depósito. Está situada en la pelvis menor, en los hombres se encuentra por delante del recto y en la mujer por delante de la vagina y debajo del útero. Tiene una gran capacidad de distensión, la sensación de orinar sólo se produce hasta que llega a contener de 200 a 400 ml, su capacidad es variable, puede llegar de 700 a 800 ml.

En aquellos casos con uropatía obstructiva distal, a nivel de la uretra, por ejemplo por unas válvulas de uretra posterior, o bien por una malformación congénita vesical, donde la vejiga no es capaz de contraerse adecuadamente y puede suponer un riesgo para el riñón, puede estar indicada una vesicostomía. En otros casos, donde se plantea el drenaje de la orina a través de la vejiga directamente, pero de una forma temporal, puede ser más adecuado colocar una "talla vesical", donde la orina sale a través de una sonda, al igual que ocurre con las nefrostomías.



Capítulo 2

Indicaciones de ostomía en pediatría





La pluripatología es muy frecuente en niños que nacen con malformaciones congénitas y el tratamiento siempre se debe realizar de una forma global. Obviamente existen más situaciones de las que aquí se describen, pero son excepcionales y la indicación, técnica quirúrgica, cuidados del estoma... son extrapolables.

2.1. Malformaciones congénitas

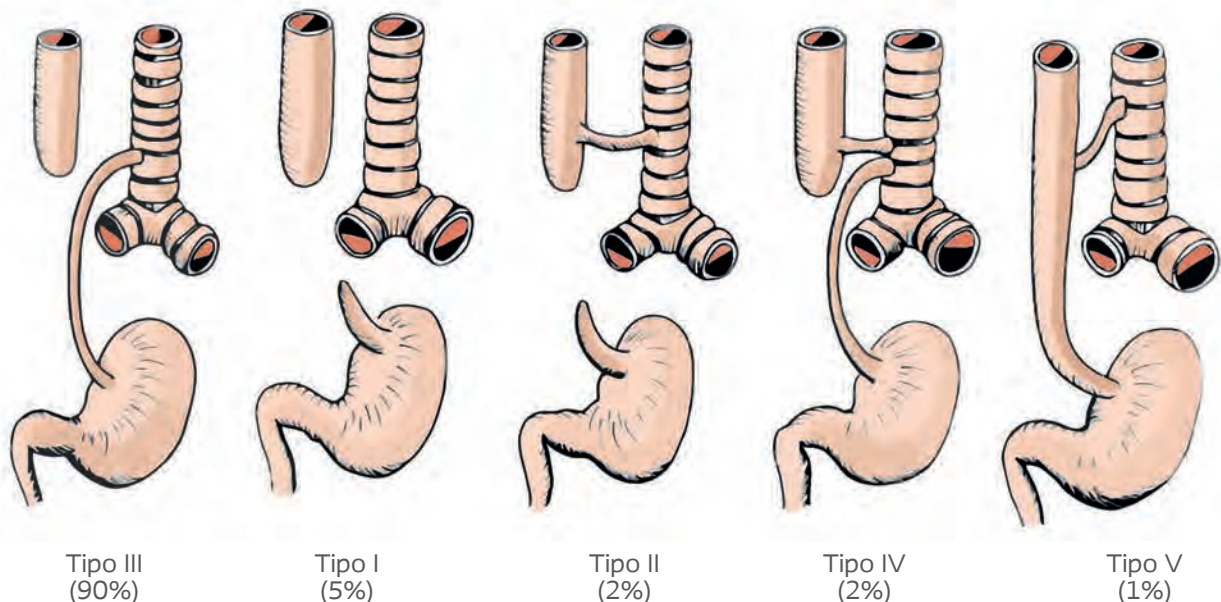
2.1.1. Digestivas

Atresias

Es una malformación congénita consistente en la estenosis o ausencia de un tramo del tubo digestivo, desde el esófago hasta el intestino grueso. Suelen ser más frecuentes en los varones. En función del tramo, pueden ser de diferentes tipos.

ATRESIA ESOFÁGICA:

En la atresia de esófago, este no se ha formado correctamente y está interrumpido en un segmento más o menos largo. La causa es una falta de recanalización del esófago durante la octava semana del desarrollo. Se asocia a una fístula traqueoesofágica en más de 85% de los casos, al separarse incorrectamente o de forma incompleta la traquea y el esófago. Los fetos afectados no pueden tragar líquido amniótico. Existen 5 tipos claramente descritos como se muestra en la figura. La forma más frecuente es la atresia esofágica tipo III o fístula traqueoesofágica distal, seguida por la atresia sin fístula o tipo I o también llamada long-up, ya que la distancia entre los cabos suele ser mayor que en los otros tipos. La tipo V o fístula en H no muestra interrupción del esófago, pero si existe comunicación anómala con la vía aérea y existe riesgo de aspiración con el contenido alimenticio.



Puede realizarse un diagnóstico prenatal de sospecha al observar en la ecografía polihidramnios y ausencia o disminución de tamaño de la cámara gástrica. Este diagnóstico se confirma al nacimiento al no poder progresar una sonda nasogástrica u orogástrica hasta el estómago, excepto en aquellos casos excepcionales de atresia tipo H, donde el diagnóstico es más tardío. Además, los recién nacidos muestran babeo excesivo, no pueden alimentarse, hay regurgitación y tos. En la radiografía se observa como la sonda queda enrollada a nivel del cuello o por delante de las primeras vértebras torácicas. La presencia de aire en el estómago y demás asas intestinales sugiere que se trata de una atresia tipo III, aunque no se puede descartar una tipo IV hasta la cirugía. Por el contrario, si no se aprecia aire en el abdomen, lo más probable es que se trate de un tipo I o long-up, ya que la tipo II (fístula traqueoesofágica proximal) es también excepcional.

La atresia esofágica aislada por otro lado se asocia a otras malformaciones como atresia anorrectal y anomalías del sistema urogenital. Un tercio de los lactantes afectados son prematuros. Existe una asociación de patologías, donde la atresia de esófago es bastante característica: VACTERL, que incluyen malformaciones vertebrales, atresia anorrectal, malformaciones cardíacas, fístula traqueo esofágica, malformaciones renales y de las extremidades (limbs). Es importante destacar la pluripatología que asocian estos niños, a la hora de su tratamiento integral en la unidad de hospitalización. El tratamiento es quirúrgico, y comienza en el período neonatal. Por el riesgo de aspiración de la saliva, y la fuga de aire hacia el intestino se debe intervenir lo antes posible, y durante la espera, se debe colocar una sonda de Reprogle para aspiración continua de la saliva. En el caso de la atresia tipo III, la más frecuente, se realiza un abordaje por toracotomía derecha o toracoscopia, en función del centro, accediendo al mediastino posterior. Aquí se identifica la fístula traqueoesofágica que se secciona y se liga, y a continuación se realiza una anastomosis terminoterminal de los bolsones esofágicos superior e inferior, si la distancia entre ambos lo permite. En el caso de encontrarse muy separados, sólo se liga la fístula, y se realiza a continuación una esofagostomía para drenaje de la saliva y una gastrostomía a través de una laparotomía.

En el caso de una tipo I, generalmente se procede a la esofagostomía y a la gastrostomía directamente, con el fin de alimentar al recién nacido durante los primeros meses de vida y programar una cirugía diferida en la que se sustituirá el esófago por colon (esofagocoloplastia) o por estómago (ascenso gástrico).

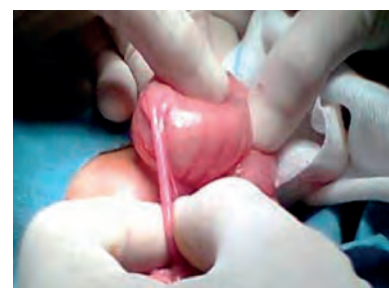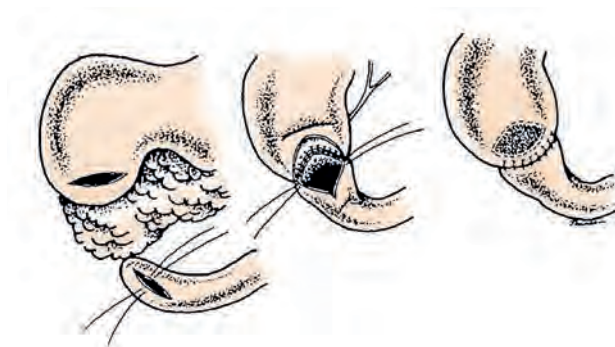
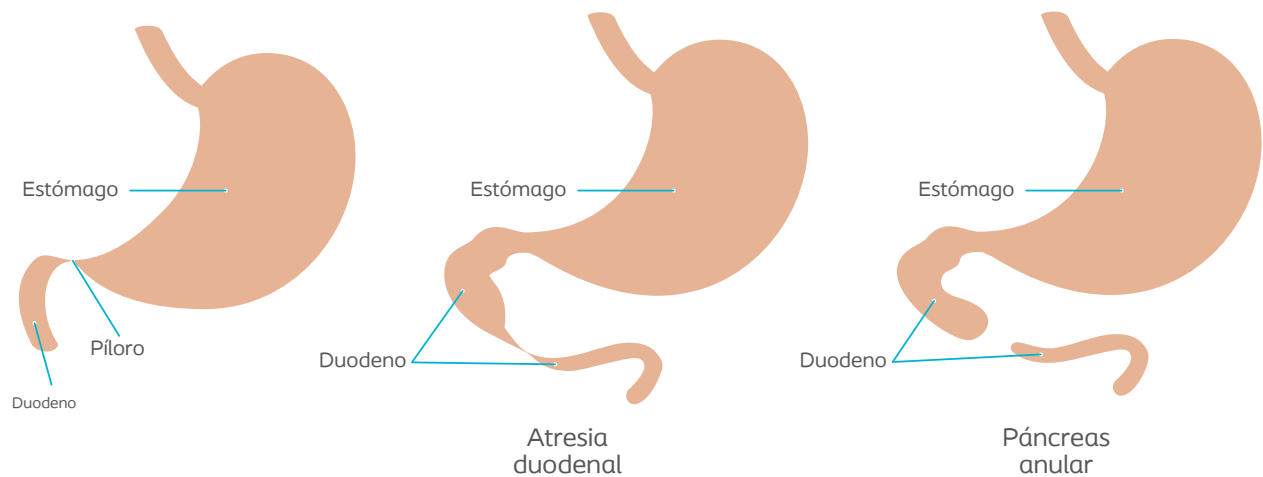
El tema de la esofagostomía es controvertido, ya que existen algunas técnicas que dejan el bolsón superior sin tocar con el fin de que crezca en los primeros meses o bien se tracciona de él para estirarlo. En caso de no hacerla, es necesaria una aspiración continua del mismo y por tanto requiere tener al paciente ingresado por el riesgo de aspiración por la saliva. Lo que sí es indiscutible es la necesidad de una gastrostomía de alimentación.

Es importante comentar que la cirugía es aún más urgente en aquellos casos que asocian atresia de esófago tipo III y malformación anorrectal (ausencia de ano), puesto que el aire fuga hacia el intestino, y posteriormente no puede expulsarse por lo que el recién nacido presenta una distensión abdominal progresiva y severa, que puede empeorar el cuadro respiratorio y complicar la cirugía. En este caso, como veremos al hablar de la malformación anorrectal, habrá que realizar una sigmoidostomía.

ATRESIA DUODENAL/PÁNCREAS ANULAR:

Es la atresia intestinal más frecuente, seguida por la atresia ileal. Es más común en los varones. En la atresia duodenal, no se ha formado una porción del duodeno. En el páncreas anular, la parte anular del páncreas consta de una banda de tejido pancreático que rodea al duodeno, impidiendo su formación completa y produce la misma sintomatología. Su origen embriológico es el resultado del crecimiento de un brote pancreático ventral bífido alrededor del duodeno.

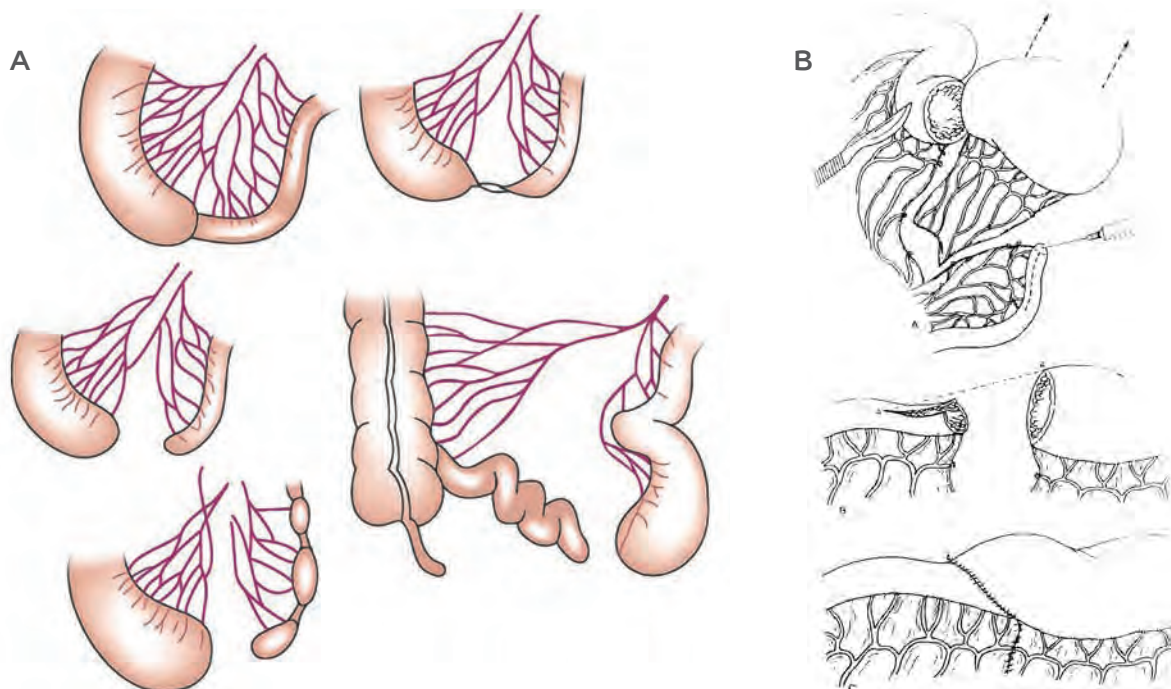
El diagnóstico cada vez más se realiza de forma prenatal al ver un asa proximal muy dilatada, y polihidramnios y se confirma al nacimiento con una radiografía simple de abdomen en el que se aprecia el signo de la doble burbuja (el estómago y el duodeno dilatado). Al pasar una sonda nasogástrica, sale contenido bilioso en un 70% de los casos (posterior a la ampolla de vater, donde drena la bilis el colédoco), aunque en un 30% es una atresia prevateriana y sale solo contenido gástrico. Los pacientes muestran signos de obstrucción intestinal parcial cuando se trata de una membrana, o completa cuando es una atresia con interrupción total de la luz intestinal.



Puede asociarse al síndrome de Down, atresia intestinal, ano imperforado, pancreatitis y malrotación. Algunas de ellas se diagnostican durante la laparotomía. Requiere cirugía en el período neonatal donde se unen los cabos proximal y distal de la atresia mediante una anastomosis en diamante sin disecar la zona del duodeno que se encuentra íntimamente adherida al páncreas, donde drenan los conductos pancreático y colédoco. Clásicamente se realizaba una gastrostomía de descarga para proteger la anastomosis de riesgo debido a la desproporción de los cabos, y posteriormente para alimentar al recién nacido de forma más continua y progresiva. Actualmente, la mayoría de los cirujanos no realizan una gastrostomía de rutina, gracias a los avances con la nutrición parenteral, aunque es cierto que la recuperación del tránsito en esa zona tarda bastantes días, debido en parte a la dismotilidad secundaria a la dilatación crónica del duodeno. En casos severos, sí se realiza, e incluso se puede plantear una sonda de gastroyeyunostomía de alimentación que pase la anastomosis de forma temporal.

ATRESIA YEYUNAL /ILEAL:

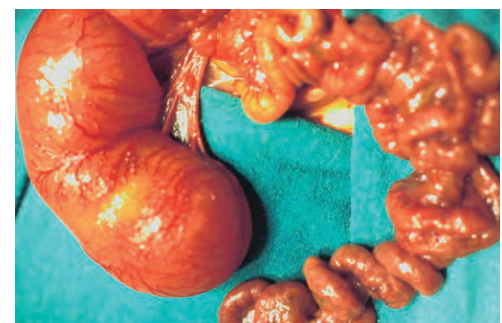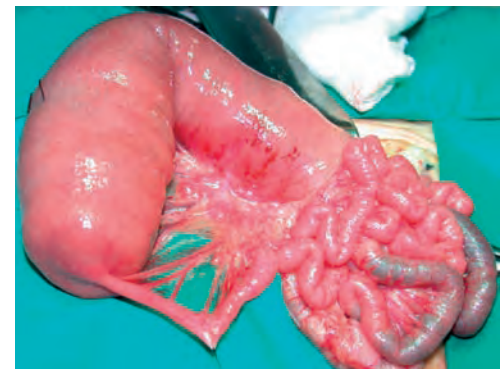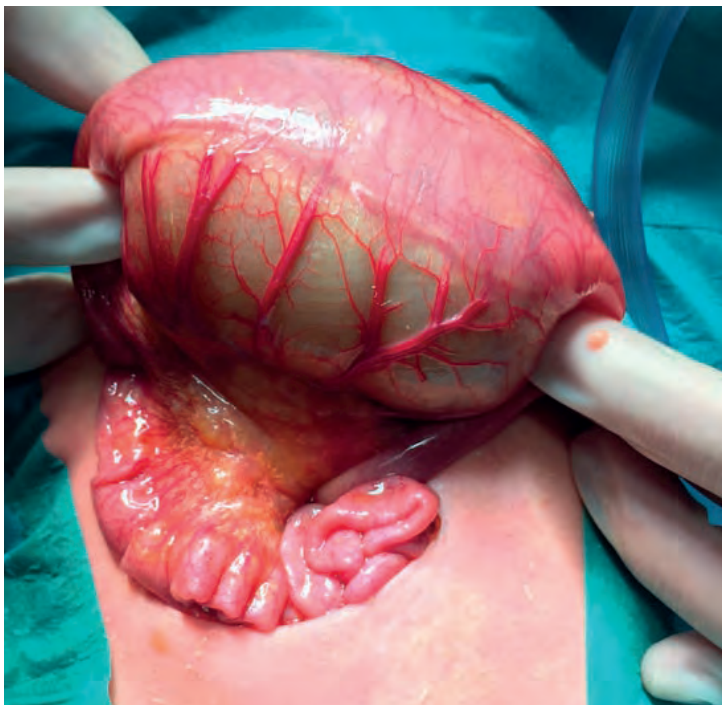En este caso, no se ha completado la formación del yeyuno o del ileon. La causa más probable es un accidente vascular intraútero que conduce a la isquemia de un segmento intestinal. Esto se traduce en una estenosis, o en los casos más graves, en una obliteración completa de la luz intestinal. Por otro lado, la atresia ileal puede ser también la complicación derivada de un ileomeconial prenatal, a veces asociado a la fibrosis quística, donde el segmento distal a la obstrucción se atresia, y en algunos casos el asa dilatada se volvula y se perfora, provocando una peritonitis meconial que requiere una cirugía urgente tras el nacimiento.



- A) Clasificación de Grosfeld para las atresias intestinales y técnica quirúrgica, en función de si hay solución de continuidad entre los dos segmentos y/o si hay brecha mesentérica asociada.
 B) Procedimiento quirúrgico: resección y anastomosis con remodelaje de los bolsones.

El diagnóstico de atresia intestinal actualmente se realiza con frecuencia de forma prenatal, bien ecográfico donde se ve un segmento intestinal dilatado debido a la obstrucción, generalmente mayor que el de la atresia duodenal, acompañado con frecuencia de polihidramnios: todo ello indica que el feto puede tener una obstrucción intestinal que hay que confirmar con ecografías seriadas. Algunos fetos asocian también anomalías cromosómicas, que requiere descartar con una amniocentesis. Al igual que las otras atresias se resuelve quirúrgicamente, en las primeras horas de vida y tiene buen pronóstico. Durante la laparotomía se confirma la atresia y se resuelve mediante resección y anastomosis en los casos más favorables. Casi siempre hace falta resecar algún segmento y remodelar el bolsón proximal por la desproporción de calibre comparado con el distal. En los casos más severos, al tratarse de una obstrucción crónica desde la época prenatal, existe mucha dilatación del segmento proximal, y mucha desproporción y en ocasiones es arriesgado anastomosar los cabos en un solo tiempo, por lo que se realiza un estoma temporal. Suele ser un estoma “en cañón de escopeta”, con los cabos proximal y distal abocados juntos al exterior, donde no importa que pase algo de contenido fecal al cabo distal, de forma que el cierre de la ileostomía sea lo más sencillo posible desde el punto de vista técnico.

Existe una forma de atresia intestinal hereditaria, conocida como la atresia intestinal múltiple, descrita en 1971, con carácter autosómico recesivo (tipo IV de Grossfeld). Se debe a una mutación en el gen TTC7A en el brazo corto del cromosoma 2 (2p16). Tiene mucho peor pronóstico, y conlleva la ausencia o la pérdida de gran parte del intestino necesaria para la absorción, por lo que algunos de estos casos, acaban siendo candidatos a un trasplante intestinal. El tratamiento quirúrgico de estos casos es individualizado para cada caso, desde anastomosar todos los segmentos hasta realizar un estoma a cualquier nivel.



Existe otra forma infrecuente de atresia intestinal, conocida como “applepeel” (tipo IIIB de Grossfeld). En estos casos, lo que ocurre es una oclusión de la arteria mesentérica superior, u otra arteria importante intestinal, por lo que no se desarrollan segmentos extensos de intestino. Clásicamente, el intestino afectado adopta una configuración en espiral, de ahí su nombre. Suele acompañarse de una ausencia de mesenterio dorsal.

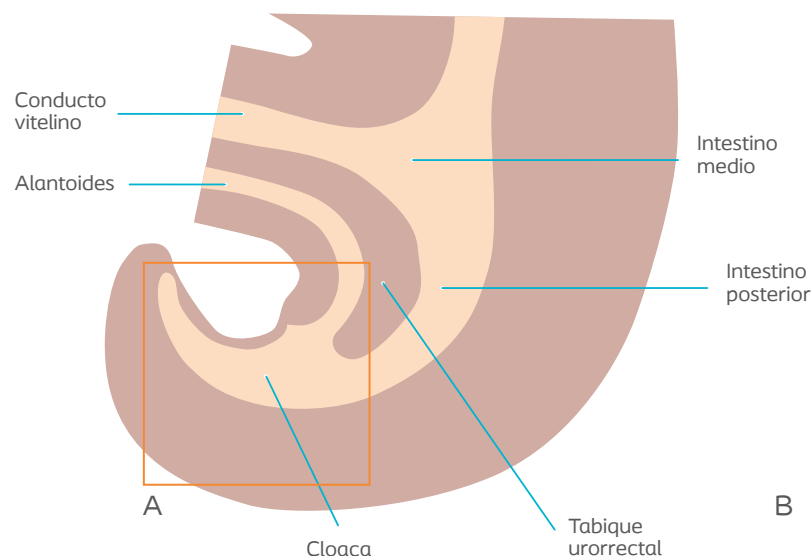
Cuanto más proximal sea la atresia, más proximal va a ser la ostomía, y peor el pronóstico nutricional del paciente. En función de cada caso, conviene decidir si se realiza resección y anastomosis en un solo tiempo o se realiza una derivación temporal y posterior cierre diferido, en los casos de mayor riesgo.

ATRESIA COLÓNICA:

Es muy infrecuente, pero en cualquier caso, el tratamiento es similar al de la atresia intestinal típica. A veces estos pacientes presentan varias atresias. El uso de estomas no es de rutina pero se individualiza cada caso.

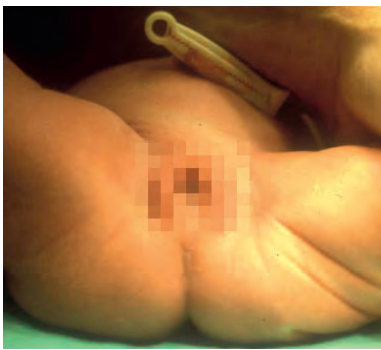ATRESIA ANAL, ANO IMPERFORADO O MALFORMACIÓN ANORRECTAL:

Su origen embriológico es variado, bien por persistencia de la membrana anal o bien por una atresia del conducto anal o del recto por falta de recanalización. A veces se sospecha de forma prenatal, al ver un asa distal muy dilatada o anomalías genitourinarias asociadas. En otros casos se diagnostica al nacer, ya que durante la exploración física el niño no tiene ano, o tiene algún orificio anómalo sin ano, o expulsa meconio por la orina (meconiuria)... La malformación anorrectal es un espectro, que va desde formas muy leves como son la fístula perineal hasta otras más graves como es la cloaca en las niñas. A más severidad, mayor incidencia de alteraciones o agenesia de vértebras sacras, de malformaciones genitourinarias asociadas, de periné plano con poco o nulo desarrollo muscular...

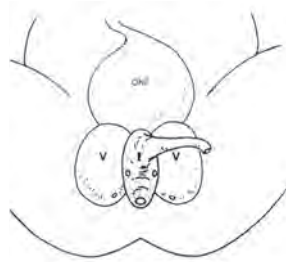


Recuerdo embriológico de la formación del intestino posterior y sistema genital y urinario

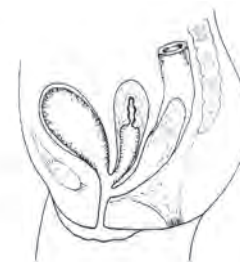En general, al igual que el esófago atrésico suele comunicar con la tráquea, existe comunicación del bolsón rectal atrésico con la vía genital y/o urinaria. En resumen, consiste en que el extremo intestinal más distal no se ha formado y desemboca en un lugar diferente al lugar teórico del ano. Si se observa un orificio en la piel, pero anterior a donde contrae el esfínter, hablamos de fístula perineal, tanto en niñas como en niños. En varones, puede ser también una fístula rectouretral bulbar o prostática, y en el peor de los casos, una fístula rectovesical. En las niñas, puede tratarse de una fístula rectovestibular, si desemboca en el vestíbulo, posterior a la vagina, o rectovaginal, o en el caso más grave, puede tratarse de una cloaca, caracterizada por la existencia de un único orificio perineal común donde confluyen la uretra, la vagina y el intestino. La exploración física aporta mucha información al ver dónde sale el meconio. Existen además otras atresias ano rectales sin fístula. Además, existen casos más severos que además de la malformación ano rectal, asocian extrofia vesical y defecto de cierre de la línea media, conocido como extrofia de cloaca. Al nacer, presentan la vejiga y el intestino distal abierto al exterior.



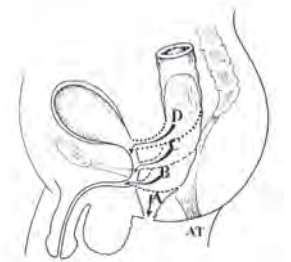
Recién nacida con un orificio perineal único: cloaca, y mala formación de los genitales externos.



Esquema de una extrofia de cloaca. Se aprecian las dos placas de las hemivejigas (V) con un segmento intestinal (I) en el centro y un onfalocele superior (ONF).



Malformación cloacal. La vejiga, vagina y uretra desembocan en un único orificio perineal común.

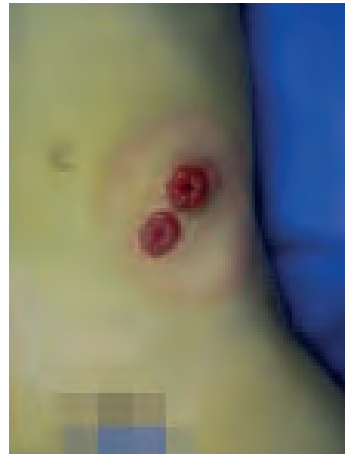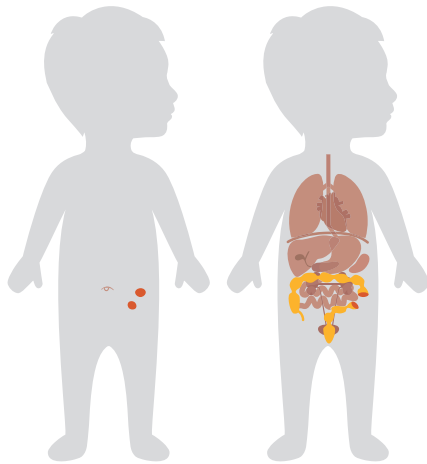


Espectro de la malformación anorrectal en el varón. A) Fístula perineal; B) Fístula rectouretral bulbar; C) Fístula rectouretral prostática; D) Fístula rectovesical; AT: ano teórico

Su tratamiento es quirúrgico. Suelen clasificarse en malformaciones anorrectales de buen pronóstico y de mal pronóstico, enfocando el pronóstico al punto de vista de la continencia fecal y del desarrollo de patología renal. Las formas más benignas son las fístulas perineales, las que presentan un periné bien desarrollado y sin alteraciones sacras. Las formas peores son las fístulas más altas, con periné plano, agenesia sacra. En función del pronóstico y de la experiencia del cirujano que le atiende durante el período neonatal, en la mayoría de los casos se debe realizar una primera cirugía consistente en derivar el sigma para solucionar la obstrucción intestinal. Se debe realizar una sigmoidostomía de cabos separados. Más adelante, cuando el niño gane peso y de forma programada, se realizará la cirugía definitiva o anorectoplastia sagitalposterior (ARPSP) o descenso según técnica de Peña. En este momento se construye un nuevo ano. Finalmente, en un tercer tiempo se realizará el cierre de la sigmoidostomía.

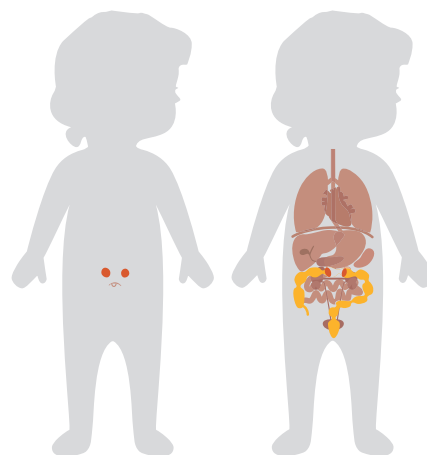
En casos benignos, como son las fístulas perineales, si el bebé realiza deposición sin problema por la

fístula, se puede ir a casa y programar una minianorrectoplastia preferente, sin necesidad de realizar un estoma previamente. En casos más límites como las fístulas rectovestibulares o rectouretrales bajas, todo dependerá de la experiencia del cirujano colorrectal. Es muy importante tener en cuenta que cualquier cirugía realizada de urgencia en esta región anatómica, si no se realiza de forma adecuada, puede tener consecuencias nefastas para la continencia fecal futura, y las reoperaciones son muy complejas y sin resultados espectaculares.



Sigmoidostomía de cabos separados. Existe un puente cutáneo entre los estomas.. Se indica en varones con malformación anorrectal

En el caso de las cloacas, a veces el canal común por el que drenan los tres sistemas no es suficiente y desarrollan ureterohidronefrosis e hidrometrocolpos secundario (acúmulo de secreciones y aumento del tamaño de la vagina por la obstrucción). En la ecografía se aprecia una gran masa abdominal, o alteraciones de los riñones y pelvis renales. En el caso del hidrometrocolpos a veces se palpa o se ve un efecto masa en la radiografía. En ese caso, además de la sigmoidostomía de cabos separados hay que realizar una vaginostomía, y/o una vesicostomía, en función de la clínica del paciente. A veces por la vaginostomía puede salir la orina también. Son casos complejos y personalizados.



Colostomia transversa de niñas con malformaciones cloacales

En el caso de la extrofia cloacal, es importante cerrar el defecto abdominal en las primeras horas de vida, y el abordaje debe de ser multidisciplinar entre urólogos y cirujanos pediátricos. Este es el caso más complejo, ya que el intestino desemboca en el medio de la vejiga abierta como un libro, pareciendo dos hemivejigas. Este intestino, suele ser colon de muy corta longitud, a veces incluso se

ven abocando en la vejiga dos hemiapéndices. Cada caso es diferente, pero en general, durante el primer abordaje neonatal se debe de independizar tracto digestivo del urológico para preservar este último, y en el caso del intestino realizar un estoma preservando la mayor longitud del colon posible, porque de eso dependerá la posibilidad de realizarle un descenso en el futuro o de decidir una colostomía permanente. A veces además algún segmento de colon puede ser utilizado para una futura ampliación vesical... En estos casos, a lo mejor se puede realizar una colostomía de cabos separados, pero lo habitual es dejar una colostomía terminal, pero en cualquier caso, el objetivo es que las heces no comuniquen con el tracto urinario. Los cirujanos deben explicar al equipo de enfermería que va a llevar al paciente y el procedimiento realizado para mejorar la atención del paciente.

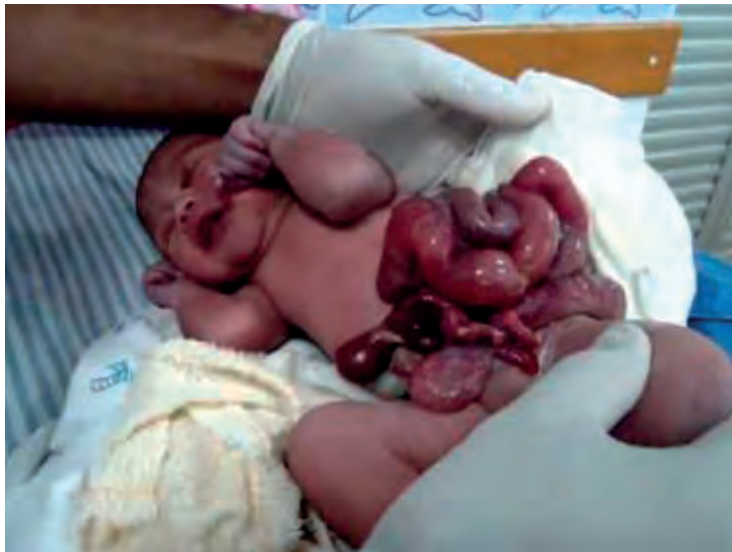Defectos de la formación de la pared abdominal

GASTROSQUISIS:

Es también una causa frecuente de estomas en una planta pediátrica de Fracaso Intestinal. La causa embriológica es un defecto lateral al plano medio de la pared abdominal anterior, que permite la extrusión de las vísceras abdominales hacia la cavidad amniótica sin afectar al cordón umbilical. Las vísceras están bañadas por líquido amniótico. El recién nacido nace con todas las asas abdominales o parte expuestas. El defecto es más común del lado derecho del ombligo, más frecuente en varones, la causa propuesta es lesión isquémica de la pared abdominal anterior, la rotura de la pared abdominal anterior y la debilidad de la pared causada por la involución anormal de la vena umbilical derecha. A veces existen atresias intestinales asociadas. El tratamiento es urgente tras el nacimiento y consiste en reintroducir el paquete intestinal en la cavidad abdominal y cerrar el defecto de la pared. Si esto es posible, ésta podría ser una solución única y definitiva, y la mayoría de los pacientes tienen un pronóstico excelente. Si la presión intraabdominal impide cerrar el defecto en un solo tiempo, se debe colocar un silo anclado al defecto de la pared para cubrir el defecto e ir apretándolo diariamente para conseguir el cierre definitivo con la retirada del silo en unos días. Si además, el paciente presenta atresias intestinales asociadas, existe la posibilidad de poner en continuidad el intestino en la primera cirugía, o bien en el momento de la retirada del silo, o bien de forma diferida una vez se hayan alojado las asas intestinales en la cavidad aunque durante la espera el bebé presentará una obstrucción franca y se mantendrá una actitud expectante con una sonda nasogástrica para descompresión.

Otra opción en casos menos favorables, con atresia y con intestinos muy deteriorados por la exposición crónica al líquido amniótico, es realizar un estoma en zona sana y restablecer la continuidad intestinal en un futuro. Clásicamente se realizaba también una gastrostomía, aunque en la actualidad se reserva para casos seleccionados. Es importante destacar el trastorno de motilidad que presentan los intestinos de los pacientes con gastrosquisis, lo cual, unido a la desproporción de calibre en algunos casos, dificulta la adaptación intestinal. Estos son los casos de peor pronóstico, los que con más frecuencia se ven en una Unidad de Fracaso Intestinal, y son habitualmente portadores de

estomas. A veces vienen trasladados tras múltiples cirugías, y constituyen una de las causas del *Síndrome de Intestino Corto*, y una de las indicaciones más frecuentes de trasplante intestinal.



Gastrosquisis

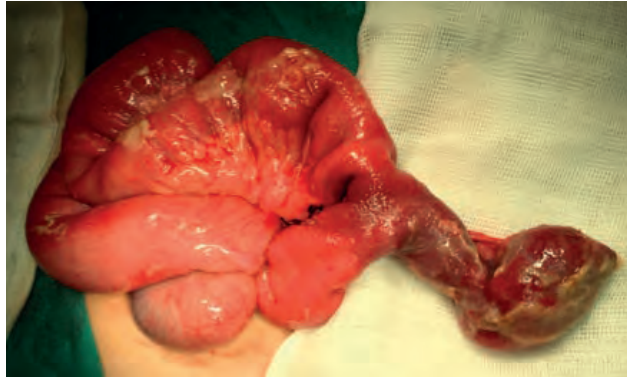
ONFALOCELE:

Es resultado de la ausencia de retorno de las asas intestinales a la cavidad corporal durante la décima semana. Se produce en 1 de cada 5000 recién nacidos. Las vísceras y órganos sólidos herniados están recubiertos por el epitelio del cordón umbilical, que deriva del amnios. Este hecho las protege de la exposición al líquido amniótico y generalmente no presentan tantos trastornos motores como la gastrosquisis. Además es infrecuente que asocien otras atresias intestinales, aunque sí pueden asociarse a otras malformaciones congénitas en el sistema cardiaco y urogenital, además de cromosomopatías. Existe un síndrome, por ejemplo, el de Beckwith- Wiedemann, que cursa con macroglosia, onfalocele y riesgo a desarrollar tumores. En aquellos que llegan a nacer se debe realizar una reparación quirúrgica en las primeras horas de vida, reintroduciendo las vísceras en la cavidad abdominal ya sea en un solo tiempo o con un silo, igual que en las gastrosquisis, en función de la presión intraabdominal. Cualquier complicación quirúrgica puede terminar con múltiples cirugías y/o con la realización de un estoma, por lo que esta patología se debe conocer en una planta de Fracaso Intestinal.

DIVERTÍCULOS DEL ÍLEON (DIVERTÍCULO DE MECKEL):

Es una malformación congénita consistente en la persistencia del conducto onfalomesentérico. Embriológicamente el intestino comunica con el cordón umbilical, conforme se va cerrando la pared abdominal y el intestino se va reintroduciendo en la cavidad, este conducto va regresando y en la mayoría de las personas desapareciendo. En otras persiste, aparecen en el borde antimesentérico del ileon a 40-50 cm de la válvula ileocecal y miden aprox 3-6 cm. Aunque suele ser asintomático en la mayoría, en otros pueden inflamarse y causar síntomas similares a la apendicitis o sangrar. Se denomina divertículo, ya que posee todas las capas del intestino, y puede tener restos de tejido ectópico gástrico o pancreático. Es bueno conocer esta patología, ya que aunque no suelen dar

problemas la resección y anastomosis, en un contexto de perforación y pus abundante, puede estar indicada una ilestomía temporal hasta que se controle la infección.



Divertículo de Meckel

Trastornos de motilidad

ENFERMEDAD DE HIRSCHSPRUNG (EH):

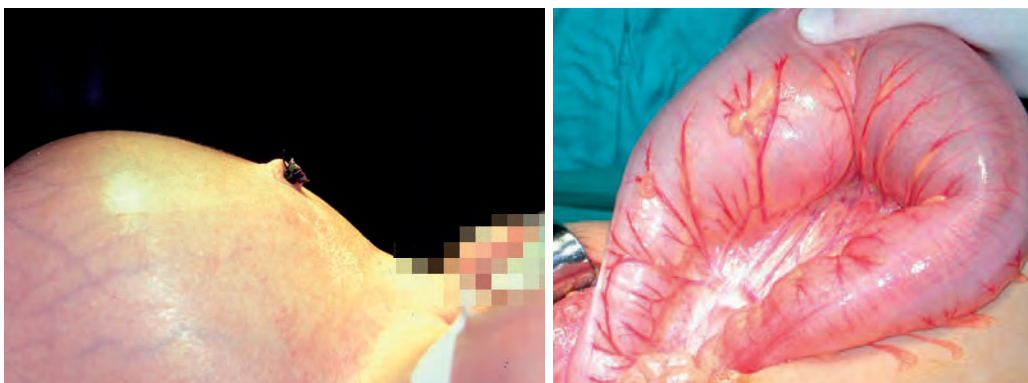
También se conoce como megacolon congénito. Se trata de una enfermedad multigénica hereditaria dominante con penetrancia incompleta, caracterizada por la ausencia de células ganglionares autónomas del plexo mientérico (aganglionosis) en una longitud más o menos variable del intestino distal. El colon dilatado o megacolon, proximal a la zona enferma, tiene un número normal de células ganglionares. En la mayoría de los casos se afecta el recto y el colon sigmoide, o rectosigma. Es responsable de un tercio de los casos de obstrucción intestinal neonatal. Algunos pacientes con esta enfermedad expresan el oncogén c-RET.

El diagnóstico suele realizarse durante el período neonatal, al ser niños que no expulsan meconio en las primeras 24 horas de vida, y que presentan estreñimiento o incluso una obstrucción intestinal grave. Tras un sondaje rectal, expulsan heces retenidas de forma explosiva. La confirmación diagnóstica se realiza mediante un enema opaco, viendo una zona estrecha distal que se continua con una zona de transición y proximalmente con una zona más dilatada secundaria a la obstrucción; mediante una manometría anorrectal, donde se objetiva una ausencia del reflejo anal inhibitorio; y finalmente, una biopsia rectal por succión, donde histológicamente se confirma la ausencia de células ganglionares o la hipertrofia de fibras colinérgicas, mediante técnicas inmunohistoquímicas específicas, como la colinesterasa o más recientemente la calretinina.

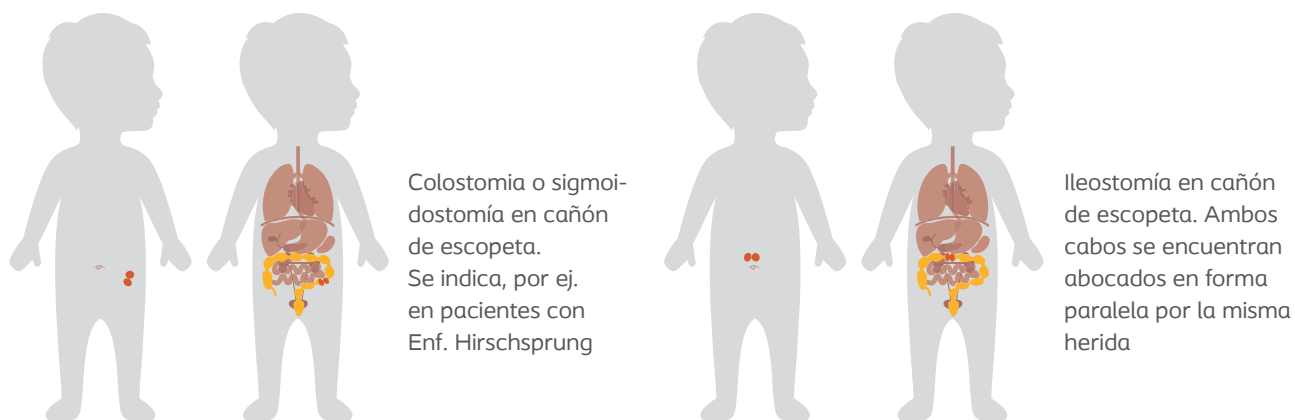
Su corrección es quirúrgica, resecaando el segmento enfermo y descendiendo el colon sano hasta la región anal, mediante diferentes técnicas descritas quirúrgicas (Duhamel, Swenson, Soave...). En algunos casos es necesario realizar una laparotomía de urgencia ante una obstrucción neonatal. En ese momento, se sospecha la enfermedad de Hirschsprung y se mandan biopsias, y generalmente se realiza una ostomía derivativa temporal hasta la corrección definitiva, que se realizará de forma programada y con el patólogo avisado para recibir biopsias intraoperatorias. Si es muy evidente la

afectación rectosigmoidea y no hay excesiva dilatación se puede realizar una colostomía. Si el diagnóstico no está tan claro, o la afectación es más extensa, lo más seguro es realizar una ileostomía en ese momento. En algunos casos con afectación rectosigmoidea, si se realiza un diagnóstico correcto y los padres aprenden a realizar sondajes rectales al niño para que pueda evacuar heces y gases correctamente, es posible evitar la laparotomía y el estoma antes de la cirugía definitiva, que se puede abordar por vía transanal.

Sin embargo, otros pacientes con Enfermedad de Hirschsprung presentan afectación más extensa, afectando al colon en su totalidad y parte del intestino delgado, y se plantea la ileostomía definitiva o al menos durante mucho tiempo, dado que la calidad de vida que se plantea tras un descenso ileoanal, con diarrea permanente y excoriación perineal es peor que la que puede ofrecer un estoma. Excepcionalmente, pacientes con afectación de todo el intestino delgado terminan en lista de espera para un trasplante intestinal o multivisceral.



Obstrucción intestinal neonatal. En la laparotomía, hallazgos compatibles con enfermedad de Hirschsprung.



PSEUDOObSTRUCCIÓN INTESTINAL:

La Pseudoobstrucción Intestinal Idiopática Crónica (POIC) es una enfermedad infrecuente en la que un defecto de la motilidad intestinal causa síntomas recurrentes o episodios recidivantes de obstrucción intestinal en ausencia de una causa mecánica. Se trata de una obstrucción funcional del intestino. Antes se creía que la POIC afectaba solo al intestino delgado, ahora se sabe que posiblemente no ataque a una sola región como ocurre en la acalasia o en la enfermedad de Hirschsprung, sino

que puede aparecer en forma difusa en todas las asas del intestino incluso el estómago y el duodeno. Se trata de un trastorno heterogéneo puede afectar sólo al al intestino o a múltiples órganos y sistemas, e incluye una serie de alteraciones motoras mal definidas, clasificadas a veces por su incidencia familiar y otras por la existencia de lesiones musculares o nerviosas.

La etiología es desconocida. Aparece con relativa frecuencia en determinadas familias y parece existir un componente hereditario con expresión variable, aunque la forma de transmisión sigue siendo desconocida. Dado que la POIC es una enfermedad hereditaria, debe examinarse a los familiares del paciente aunque algunos puedan no tener síntomas pero en exploraciones complementarias se pueden hallar alteraciones, como estómago dilatado, megaduodeno, megacolon o megavejiga.

Los estudios en lactantes, niños y adultos han demostrado que se afectan los sistemas de control motor de la actividad contráctil organizada. Se perturban específicamente el sistema nervioso entérico, músculo liso o entorno humoral. La presencia de alteraciones pupilares, autonómicas, craneales o del nervio periférico sugieren que el desorden es resultado de un anormal control extrínseco neural del intestino.

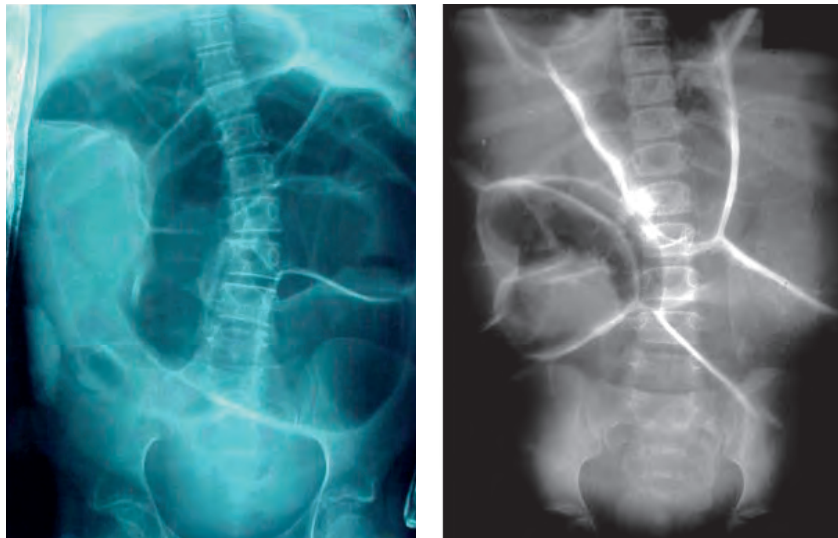
Entre otras causas secundarias también se incluyen las enfermedades que afectan al músculo liso, como las enfermedades del colágeno, esclerodermia, dermatomiositis, lupus, amiloidosis, miopatía miotónica, distrofia muscular progresiva..., o también algunos trastornos endocrinos, como el mixe-dema, diabetes, hipoparatiroidismo y feocromocitoma. También se ha visto en algunas enfermedades neurológicas, como el parkinson; o como efecto secundario de algunos fármacos (fenotiazinas, anti-depresivos tricíclicos, bloqueantes ganglionares, clonidina, intoxicación con amanita)...

Se intentan clasificar según su trastorno fisiopatológico en formas miopáticas cuando hay alteraciones del músculo liso y neuropáticas cuando se alteran los plexos mientéricos. Ambas formas pueden ser casos esporádicos o tener una incidencia familiar sin un patrón de herencia claramente definido.

Provoca un síndrome clínico caracterizado por la aparición de síntomas típicos de obstrucción (náuseas, vómitos, dolor y distensión abdominal) sin una explicación clara. Si se opera a los pacientes durante esos episodios, no se encuentran evidencias de obstrucción mecánica. Solo el conocimiento de las características de esta enfermedad permite la identificación de la misma, evitando así diagnósticos erróneos, disminuir el número de exploraciones innecesarias y el retraso en el diagnóstico definitivo. Se trata por tanto, en muchas ocasiones, de un diagnóstico por exclusión, al no encontrar otras causas que justifiquen el cuadro.

No tiene tratamiento, aunque la mayoría mejoran con un estoma derivativo, generalmente una

ileostomía en ileon terminal. Durante la cirugía se ven asas enormemente dilatadas. En otros casos no hay mejoría y requieren nutrición parenteral prolongada. En casos con complicaciones derivadas de la nutrición parenteral, se plantea el trasplante intestinal o multivisceral (incluyendo hígado), o multivisceral modificado (incluye estómago y duodeno pero no hígado). Por otro lado el uso de una gastrostomía para descomprimir en estos pacientes es bastante habitual, ya que sin ella dependerían de una sonda nasogástrica durante mucho tiempo. Cabe señalar que en estos pacientes, por las características de la enfermedad, las ileostomías tienden a prolapsarse mucho, y en algunos pacientes es necesario la corrección quirúrgica del prolapso.



Pseudoobstrucción intestinal

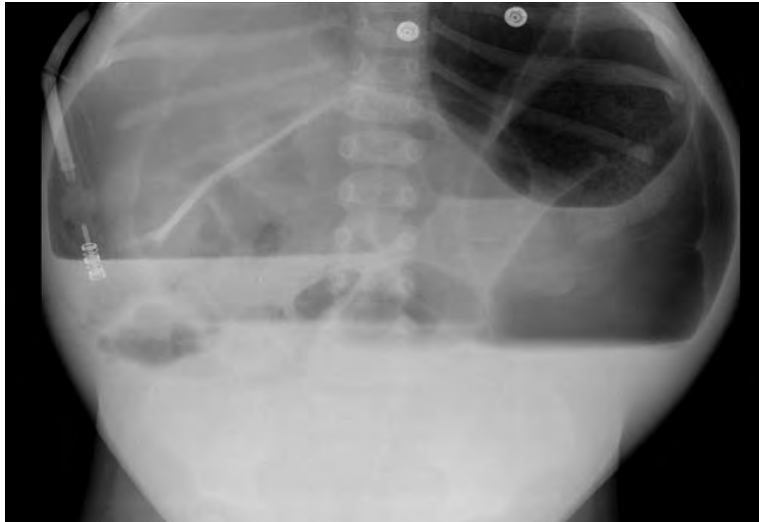SÍNDROME DE BERDON:

El Síndrome de Berdon, también llamado Síndrome de Megavejiga-microcolon e hipoperistalsis intestinal (MMIH) es un trastorno genético autosómico recesivo muy infrecuente de etiología desconocida y de mal pronóstico que afecta a los recién nacidos. Walter Berdonet al. fue el primero en describir esta asociación en 1976 en 5 niñas, dos de las cuales eran hermanas. Todas presentaban una megavejiga, algunas de ellas con hidronefrosis secundaria y la apariencia externa de un Síndrome de PruneBelly. Pero también presentaban microcolon y dilatación severa de las asas de intestino delgado. En un estudio del año 2011, donde se describían 227 niños con el síndrome, el paciente vivo más mayor tenía 24 años. Otro estudio procedente del hospital Ann Harbor, describía un superviviente tras cinco años del diagnóstico.

Por tanto, el Síndrome de Berdon es más prevalente en niñas (7:3), y se caracteriza clínicamente por estreñimiento y retención urinaria, objetivándose un microcolon, con hipoperistalsis intestinal, y dilatación masiva del intestino delgado, y una megavejiga con hidronefrosis.

Histológicamente se caracteriza por abundantes células ganglionares tanto en los segmentos intestinales estrechos como en los dilatados, a diferencia de lo que vemos en la Enfermedad de

Hirschsprung, con la que hay que realizar un diagnóstico diferencial. Son niños que generalmente se diagnostican tras una laparotomía o bien se intervienen por obstrucción intestinal y terminan con una ileostomía y en ocasiones con una vesicostomía. Muchos de ellos acabarán siendo candidatos a un trasplante multivisceral.



Enfermedad de Hirschsprung

DISPLASIA NEURONAL (DNI):

La EH representa una anomalía de la migración de las células de la cresta neural. Por consiguiente, no es sorprendente que además de aganglionosis e hipoganglionosis, haya maduración incompleta del plexo nervioso entérico o disganglionosis.

Es preciso identificar por lo menos cuatro ganglios gigantes; por eso, el diagnóstico de DNI es difícil y algunos no aceptan estos criterios. En los niños mayores de cuatro años, la DNI suele relacionarse con hipoganglionosis, hipogenesia y heterotopia del plexo mientérico.

La DNI tipo A se distingue por falta o inmadurez de la innervación adrenérgica del plexo mientérico, vasos arteriales y mucosa. Es muy rara y se identifica en menos del 2% de todas las malformaciones neuronales intestinales.

DESMOSIS DE COLON:

Hace poco tiempo, la desmosis del colon se describió como causa de heterotopia de las células ganglionares. La enfermedad se caracteriza por un defecto o falta parcial de la red de tejido conjuntivo en la pared muscular del intestino, lo que afecta la actividad intestinal de propulsión.

HIPOGANGLIONOSIS ADQUIRIDA:

La aganglionosis e hipoganglionosis adquiridas pueden ser de origen no vascular o vascular. Las causas no vasculares de la aganglionosis adquirida incluyen infección por Trypanosomacruzi

(Enfermedad de Chagas), deficiencia de vitamina B1 e infecciones crónicas, como la tuberculosis. El daño isquémico a las células ganglionares se debe a la irrigación insuficiente en un segmento que descendió por medios quirúrgicos, tensión en el aporte arterial y venoso durante el procedimiento de descenso o daño a los vasos mesentéricos.

Independientemente de la etiología y diagnóstico definitivo, estos pacientes suelen ser niños con un trastorno de la motilidad muy severo, caracterizados con una marcada distensión abdominal. Son pocos los que escapan a la necesidad de una ileostomía para solucionar una situación de obstrucción crónica. Muchos requieren también una gastrostomía, bien para soporte de nutrición enteral, bien para descompresión.

2.1.2. Urológicas

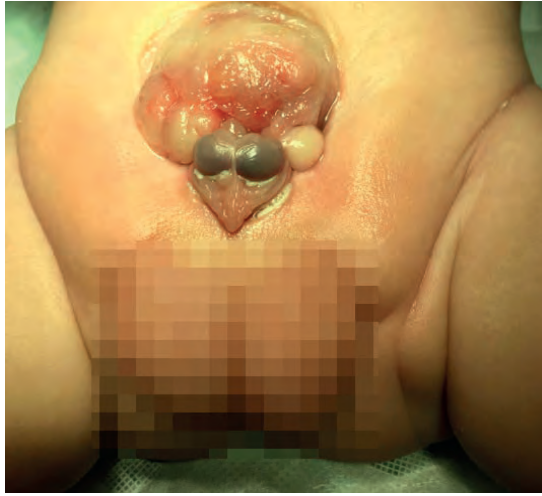Defectos de la línea media

EXTROFIA VESICAL. EXTROFIA CLOACA:

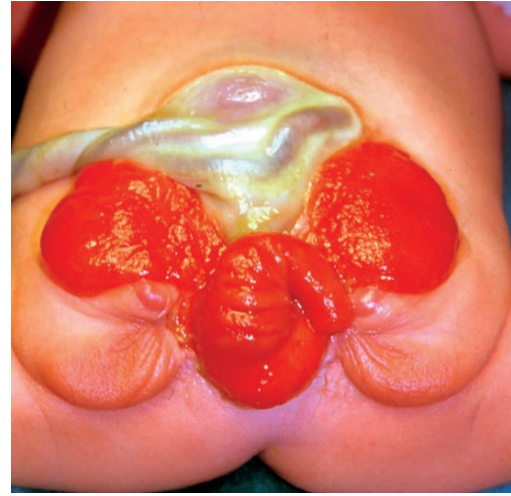
En la extrofia vesical, existe un defecto de la línea media, donde no se ha cerrado la vejiga ni el cuello vesical ni la uretra, ni los pubis se han fusionado, por lo que el recién nacido presenta una vejiga “abierta como un libro”. Requiere de una cirugía urgente para cerrar de forma primaria la vejiga y la pared abdominal, que suele hacerse en las primeras horas de vida, aprovechando que las dos ramas púbicas pueden aproximarse con más facilidad. En dicha cirugía se tutorizan los uréteres para controlar la salida correcta de la orina y se deja una sonda vesical también para controlar que la vejiga vacía correctamente durante el postoperatorio. También se deja una talla vesical (como si fuera una sonda de gastrostomía a través de la incisión) durante los primeros días, que a continuación se retira. El niño queda en esta situación durante unos meses, hasta planear una segunda cirugía que es la corrección del epispadias. El epispadias es la malformación donde la uretra sale ventral a los cuerpos cavernosos, y se debe corregir dando al pene el aspecto más estético posible. En el caso de las niñas la reconstrucción de la uretra se realiza antes, en el mismo tiempo quirúrgico del cierre de la vejiga. En una tercera cirugía para los varones (segunda para las niñas) se trata la continencia vesical tratando de construir un cuello vesical.

El objetivo es que los pacientes queden continentes para la orina, aunque a veces no es posible, por varios motivos, relacionados con el cuello mal formado, la vejiga malformativa y demasiado pequeña.... En esos casos se plantean cirugías alternativas que se van realizando a lo largo de la infancia. Entre ellas, destaca la ampliación vesical que se suele realizar con un fragmento del colon, o de uréter o si no es posible, porque el paciente tiene una malformación más compleja, como una extrofia de cloaca por ejemplo, se puede realizar con un segmento de intestino delgado. La vejiga se estudia por métodos urodinámicos y de imagen para ver si es demasiado pequeña, o si se contrae mal, o si se contrae demasiado... porque cualquier alteración puede repercutir en una dilatación de

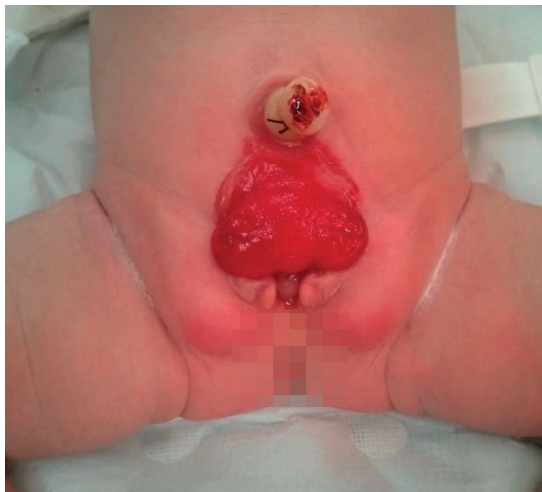
los uréteres secundaria a reflujo vesicoureteral y por consiguiente daño renal. En función de cada caso, se deben tomar las medidas necesarias.



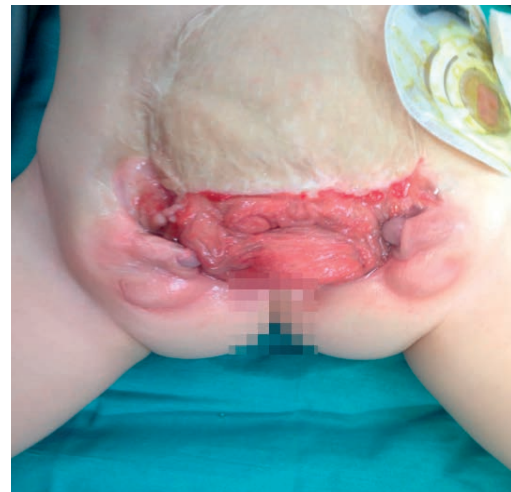Extrofia vesical en varón



Extrofia cloacal en varón, exploración neonatal

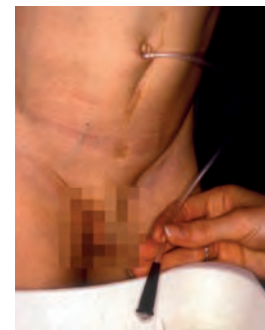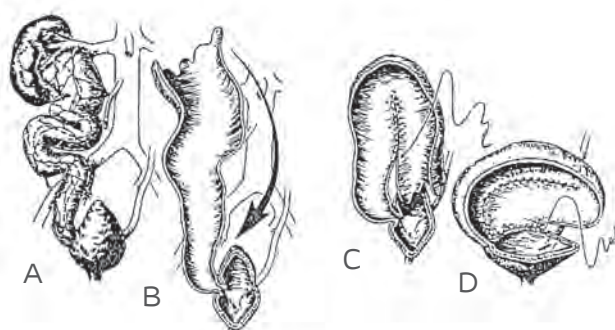


Extrofia vesical en niña



Cierre parcial del defecto y derivación intestinal ya realizada

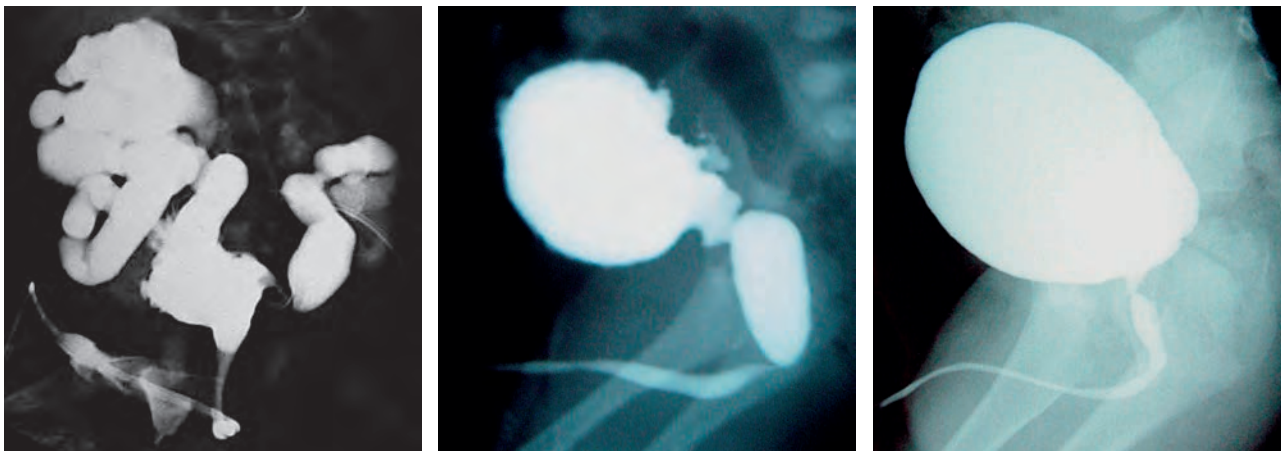Cuando la vejiga no vacía bien, ya sea porque está ampliada o porque es malformativa, en muchos casos es necesario realizar cateterismo intermitente, mediante sondaje uretral diario del paciente. Si esto es muy dificultoso, es frecuente realizar una derivación de la vejiga conocida como Mitrofanoff.



Ampliación vesical: ureterocistoplastia y mitrofanoff

VÁLVULAS DE URETRA POSTERIOR:

Las válvulas de uretra posterior son una malformación congénita donde la uretra no se ha formado correctamente y presenta unas válvulas obstructivas que repercuten de forma retrógrada en todo el sistema urinario. Así, ya durante el período prenatal pueden verse ureterohidronefrosis y afectación renal, en ocasiones muy severas o incompatibles con la vida. El tratamiento de estos niños es intentar sondarles al nacer, lo debe hacer un experto (urólogo o cirujano infantil) con unas sondas especiales y dejar la sonda unos días, hasta que sea posible intervenirle quirúrgicamente resecando por vía cistoscópica las válvulas de la uretra posterior (con un resectoscopio). El problema son fundamentalmente las secuelas que deja una uretra estrecha de forma crónica. En función de cada caso, de la dilatación de los uréteres o de la pelvis renal puede ser necesario el uso de pieloureterostomías o nefrostomías, o vesicostomías.



Válvulas de uretra posterior

ESTENOSIS PIELOURETERAL:

Es una malformación congénita donde queda estrecha la unión de la pelvis renal con el uréter, ocasionando a veces una gran dilatación del riñón homolateral, que puede dañarse al no poder vaciar. Requiere, tras varios estudios de función renal, cirugía urgente, para corregir la estenosis. En casos seleccionados puede ser necesario drenar el previamente mediante una nefrostomía. La nefrostomía se realiza de forma percutánea, y es temporal, como si fuera un drenaje (equivaldría a una gastrostomía o a una talla vesical). La pieloureterostomía, sin embargo, es una cirugía donde la pelvis renal dilatada se ancla con puntos a la piel, y realiza con la intención de dejarla durante un tiempo prolongado. Equivaldría a un estoma digestivo.

NEFROPATIA POR REFLUJO:

Reflujos vesicoureterales severos ya sean primarios o secundarios a otras patologías como las válvulas de uretra posterior, consisten en una incompetencia del esfínter por el que la orina desemboca en la vejiga a través de los uréteres, por lo que esta refluye y puede provocar una pielonefritis importante, que si se produce con frecuencia, va dañando el riñón de forma progresiva. Incluso pueden llegar a atrofiarse los riñones y tener que realizar una nefrectomía. Si esto no ha ocurrido todavía,



es fundamental actuar a tiempo en el tratamiento del reflujo vesicoureteral que se puede estadiar mediante un CUMS (cistouretrográfíamiccional seriada) desde el grado I (más leve) hasta al grado IV (con dilatación tortuosa de los uréteres). El tratamiento, en función de la gravedad del reflujo, va desde una actitud expectante con control por imagen y profilaxis antibiótica, pasando por una inyección de algunos materiales plásticos a nivel de la desembocadura del uréter en la vejiga por vía cistoscópica (Deflux®), continuando por una cirugía reconstructiva consistente en la reimplantación ureteral a través de la vejiga, y llegando a una situación de estomas temporales para drenar lo máximo posible la orina y proteger al riñón (ya sean nefrostomías, pieloureterostomías, ureterostomías distales o proximales) en función de cada caso.

TRASTORNOS DE MOTILIDAD: SÍNDROME DE BERDON, PRUNEBELLY, POIC:

Como ya se ha comentado, existen trastornos motores poco conocidos que además de afectar al tubo digestivo, afectan al sistema genitourinario. El Síndrome de Berdon cursa con megavejiga además del microcolon y la hipoperistalsis intestinal, la Pseudoobstrucción Intestinal Idiopática Crónica a veces asocia megauréteres, y el Síndrome de PruneBelly (o de "ciruela pasa") cursa también con una dilatación generalizada de todo el sistema urinario, incluida la uretra, además de un abdomen distendido, "arrugado", con mínima musculatura. Todos ellos pueden precisar de estomas a diferentes niveles tanto digestivos como urinarios.

OTRAS:

Existen situaciones ya más específicas donde puede ser necesario hacer un estoma urinario, ya sea temporal o definitivo. Por ejemplo, en algún traumatismo importante, en algún tumor que infiltre

uréteres o vejiga o uretra, o en un trasplante renal donde no se pueda reimplantar el uréter del injerto en la vejiga. Es importante decidir la altura del estoma en función del objetivo que queramos conseguir. Como norma general, cuanto más próximo al riñón, más va a proteger a éste, ya que muchas veces los uréteres o la vejiga, pueden tener dismotilidad secundaria a dilatación, y no se consigue un vaciamiento perfecto.

2.2. Patología adquirida

2.2.1. Enterocolitis necrotizante

La enterocolitis necrotizante (NEC) es la urgencia quirúrgica gastrointestinal adquirida más común y en especial en recién nacidos muy prematuros de bajo peso. Es por tanto una de las indicaciones más frecuentes de estomas pediátricos en una planta de Rehabilitación Intestinal. Se caracteriza por una afectación de la mucosa y submucosa del intestino delgado y del colon que puede ser reversible o evolucionar hasta la muerte del recién nacido. Su incidencia se estima entorno al 1 al 3 por 1000 recién nacidos vivos y del 1 al 7,7% de los recién nacidos ingresados en unidades neonatales, con un aumento en la incidencia en el grupo de los menores de 1.500 gr ocurriendo hasta en un 2 al 10%, aunque también puede ocurrir en los recién nacidos a término. La mortalidad oscila entre 20 y el 50% a pesar de los avances en los cuidados intensivos neonatales (CIN). Constituye junto a la prematuridad y el distrés respiratorio, una de las causas más importantes de estancia en CIN durante tiempo prolongado. En cuanto a la prevención, la administración de probióticos orales es un método sencillo y seguro para establecer el equilibrio de la flora intestinal e inhibir la flora patógena y así la respuesta inflamatoria.

Aunque la etiología de la enterocolitis necrotizante no está clara, lo más aceptado es un mecanismo multifactorial donde la alimentación enteral en presencia de un intestino hipóxico-isquémico, y la colonización por patógenos provoca una respuesta inflamatoria inapropiada en un huésped predispuesto. Así, la prematuridad y la alimentación enteral con fórmula son factores evidentes: el 90% de los recién nacidos prematuros menores de 34 semanas han recibido alimentación enteral con fórmula por la boca o por la sonda, mientras que la NEC es menos común en bebés que son alimentados con leche materna, considerándose por tanto un factor protector.

La inmadurez intestinal del recién nacido prematuro, con inmadurez de sus funciones inmunológicas, y con disminución del peristaltismo intestinal puede provocar una exposición prolongada del epitelio intestinal de sustancias nocivas, y la dificultad para responder adecuadamente a la colonización de bacterias patógenas. Revestimientos de moco inmaduro y uniones estrechas también contribuyen a la patogenia de la enfermedad. En un 20-30% de las NEC se aíslan gérmenes típicos del tracto distal gastrointestinal como *Escherichia coli*, *Klebsiella pneumoniae*, *Pseudomonas* o *Clostridium difficile*.

Los recién nacidos con frecuencia experimentan episodios isquémicos, como hipotensión, hipotermia, anemia. Aunque estudios experimentales y clínicos han excluido la isquemia como factor importante para la enterocolitis necrotizante, existen situaciones clínicas de hipoxia que se relacionan con la aparición de la enterocolitis necrotizante, como la asfixia perinatal, persistencia del ductus arterioso, apneas, fallo cardíaco, canalización de catéteres umbilicales: arterial y venoso... La administración de Indometacina, de bloqueadores de los receptores H2 también se relaciona con la enterocolitis necrotizante.

Recientemente se han implicado también factores genéticos, entre los que cabe destacar mutaciones genéticas en el factor de necrosis tumoral TNF-alfa, NOD2, receptores de la IL-4, la IL6 y el factor activador de las plaquetas (PAF)...

La enterocolitis necrotizante también puede ser causada por fármacos o situaciones que afectan a las citoquinas o a los radicales libres de oxígeno, como puede ser el déficit de magnesio o cobre, la administración de la vitamina E en niños con niveles altos de tocofenol o el óxido nítrico. Los recién nacidos con escasa cantidad de glóbulos rojos presentan mayor riesgo de desarrollar enterocolitis necrotizante.

CLÍNICA:

El aumento del volumen gástrico residual puede ser una señal temprana de la enterocolitis necrotizante. Los cambios repentinos en la hemodinámica como la taquicardia o shock inminente pueden indicar perforación. La forma clásica de presentación incluye signos digestivos y signos sistémicos. Entre los primeros, aparece distensión abdominal, hipersensibilidad abdominal, asas intestinales sobresalientes, intolerancia alimentaria con signos de retraso en el vaciado gástrico presentando restos biliosos en el estómago al comprobar tolerancia. Los signos sistémicos incluyen aspecto séptico, pausas de apneas, inestabilidad térmica, frecuencia cardíaca baja, letargia, irritabilidad, alteraciones hemodinámicas como perfusión inadecuada, tiempo de relleno capilar alargado, cambio en el color de la piel abdominal (hiperemia, grisácea, o azulada). En casos avanzados aparece acidosis metabólica e hiponatremia, shock séptico, coagulación intravascular diseminada, afectación multiorgánica, signos clínicos de peritonitis.

El diagnóstico se realiza a través de las manifestaciones clínicas. La monitorización de los signos vitales, el control del volumen residual, la realización de pruebas analíticas puede ayudar en el diagnóstico precoz y predecir cuándo realizar la intervención quirúrgica. La leucopenia, neutropenia, presencia de formas inmaduras, trombocitopenia, acidosis metabólica e hiponatremia, si son persistentes, son signos de gravedad. Por el contrario, la recuperación de la cifra de plaquetas es un signo de mejoría clínica. La acidosis metabólica y la hiponatremia son signos de necrosis intestinal asociada a sepsis. La elevación sérica de la PCR (Proteína C Reactiva) es también indicativo de la evolución del proceso.

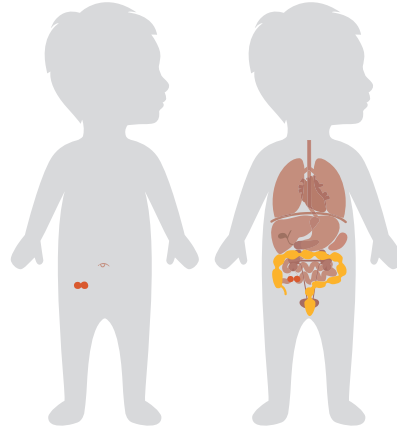
Se deben coger hemocultivos, coprocultivos, cultivo de líquido cefalorraquídeo (LCR) y, si la sospecha es de *Clostridium difficile*, son necesarios cultivos específicos y determinación de toxina. En algunos casos que presente ascitis abundante o sospecha de peritonitis se puede hacer una paracentesis para recoger líquido y cultivarlo. La radiografía de abdomen es esencial para confirmar el diagnóstico, donde se observa gas intramural y asas distendidas, siendo la neumatosis intestinal y el gas portal las más características estando presente esta última en el 55% de los recién nacidos menores de 1500 gr. y la neumatosis intestinal en casi el 95% de los casos. La ecografía también puede ayudar en el diagnóstico cuando existe sospecha clínica no confirmada con la radiografía.

El tratamiento conservador consiste en mantener al recién nacido en dieta absoluta, nutrición parenteral, sueroterapia, y con una sonda nasogástrica para drenar el contenido intestinal. La monitorización cardíaca y respiratoria es necesaria, debido a los episodios de apnea y presencia de acidosis metabólica, ya que si persiste puede dar lugar a necrosis intestinal, por eso debe haber un transporte de oxígeno adecuado. Además, estos pacientes deben ser tratados con antibióticos iv de amplio espectro, como la ampicilina, gentamicina, clindamicina y metronidazol, y drogas vasoactivas como la dopamina. El tratamiento antibiótico y la dieta absoluta se deben mantener unos 9-15 días en función de la clínica, iniciando la tolerancia enteral poco a poco con fórmulas hiperosmolares de hidrolizado de proteínas. A veces es necesario transfundir sangre para mantener un hematocrito óptimo mayor del 35%. Además, se debe mantener al recién nacido en aislamiento de contacto y realizar un control radiológico seriado.

El tratamiento quirúrgico se plantea ante la existencia de neumoperitoneo, que es el único signo de perforación intestinal, también ante un empeoramiento clínico y analítico unido a una peor exploración abdominal, y ante la refractariedad al tratamiento médico. La presencia de una importante distensión abdominal con coloración rojo-violácea de la pared, intenso dolor a la palpación, presencia de ascitis e imágenes de asa fija y gas portal en la radiografía simple de abdomen son signos de sospecha de necrosis intestinal o perforación. Casi la mitad de los pacientes con ascitis confirmada por ecografía presentan necrosis intestinal siendo indicativo la realización de la paracentesis, con drenajes tipo penrose o de una laparotomía. Existe discusión entre qué tipo de tratamiento quirúrgico debe emplearse, si abordarlo de forma quirúrgica habitual o iniciar el drenaje peritoneal (paracentesis) y en caso de que este fracasase hacer una laparotomía. En estudios multicéntricos en prematuros menores de 34 semanas de gestación con enterocolitis necrotizante perforada no se observó ninguna diferencia entre ambas técnicas en la tasa de mortalidad oscilando ésta alrededor del 35%. El drenaje en general estaría indicado en aquellos casos muy graves que no van a tolerar una laparotomía, como tratamiento puente hasta que estén algo más estables y se puedan operar.

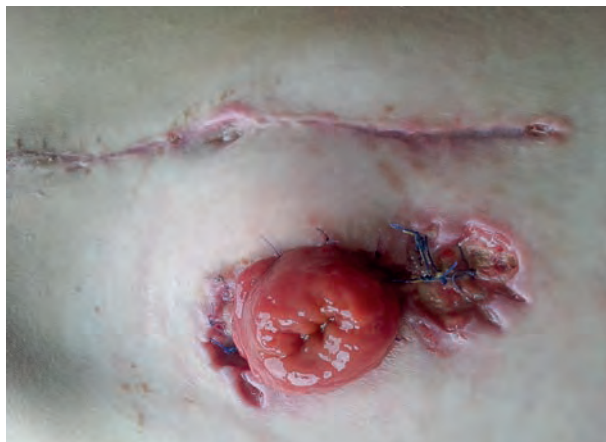El cierre suele realizarse al menos uno o dos meses tras la cirugía previa. Se puede incluso esperar más si el niño logra la autonomía digestiva pese al estoma, hasta que tenga un peso adecuado, y menor riesgo anestésico por la prematuridad. Sólo en casos de estomas muy proximales, que

no permiten nutrir al niño con problemas derivados de la nutrición parenteral, se plantea el cierre precoz. Si el estoma se realizó en asa o en cañón de escopeta, y tras realizar un enema opaco del intestino distal previo a la cirugía del cierre no se observa ninguna estenosis, el cierre puede realizarse incidiendo sobre el mismo estoma. Si hay dudas de estenosis distales y cada cabo del estoma está en un flanco del abdomen, entonces es necesario una nueva laparotomía para el cierre.



2.2.2. Enfermedad inflamatoria intestinal /Enfermedad de Crohn/colitis ulcerosa

En el servicio de cirugía pediátrica y en países occidentales, vemos cada vez con más frecuencia niños con enfermedad inflamatoria intestinal, ya sea Enfermedad de Crohn, o Colitis Ulcerosa, o colitis indeterminadas con carácter autoinmune, que en las próximas décadas, acabarán definiéndose mejor. Los casos de debut precoz durante la infancia, suelen ser más agresivos, y de ellos, los de evolución más tórpida acaban llegando a una planta de Fracaso Intestinal. En estos casos a veces es necesario realizar cirugías. En la enfermedad de Crohn hay que tratar de ser lo más conservador posible, e intentar si es posible evitar los estomas, mediante resección del segmento afecto y anastomosis. Pero cuando esto no es posible, a veces es necesario realizar un estoma. Estos son complejos, ya que muchas veces presentan fístulas a la piel y complican el manejo por parte de enfermería y de la familia.



Ileostomía en Enfermedad de Crohn con afectación ileocólica importante

En el caso de la colitis ulcerosa, es necesario realizar una colectomía casi total con ileostomía terminal, hasta que el paciente se recupere clínica y analíticamente, momento en el cual se puede ofrecer un descenso ileoanal en un segundo tiempo, y cierre de la ileostomía en un tercer tiempo. Es importante también saber que son niños con mucha medicación que puede interferir en la cicatrización, tanto de los estomas como de las laparotomías.

2.2.3. Complicaciones oncológicas

Las masas abdominales en la infancia se presentan con relativa frecuencia. En la población neonatal los tumores malignos más frecuentes son: neuroblastomas, teratomas, sacrococcígeno, nefroblastoma o tumor de Wilms y hepatoblastoma. En la población pediátrica destacan como tumores malignos los linfomas, leucemias, tumores de ovario y sarcoma de partes blandas. Las masas tumorales se asientan con mayor frecuencia en el retro peritoneo, siendo en su mayoría originadas en el tracto urinario.

El tratamiento en algunos casos es siempre esperar y mantener una actitud conservadora, pero en algunos casos al ser un proceso muy agresivo de riesgo vital, está indicada la cirugía terminada con una colostomía o ileostomía cuando hay afectación del intestino. Estos pacientes reciben previamente o después de la cirugía tratamiento con quimioterapia o radioterapia con la consiguiente afectación a su sistema inmune.

2.2.4. Perforaciones intestinales secundarias

Existen otras circunstancias en pediatría que van a requerir un estoma. Como un traumatismo severo con fractura de pelvis, uretra, recto... que requiere una cirugía urgente y una derivación temporal del intestino y de la vejiga mientras se recupera la zona dañada. Otra circunstancia es una apendicitis perforada con afectación del peritoneo donde puede desencadenar en una perforación intestinal del ciego o del intestino delgado.





Capítulo 3

Tipos de ostomías. Clasificación

Un estoma se define como abertura exterior que se practica en un órgano hueco, como el intestino, o entre dos de ellos. Se pueden clasificar en:

A. SEGÚN SU FUNCIÓN

- *Alimentación*: Gastrostomía, yeyunostomía...
- *Eliminación/drenaje*: Esofagostomía e ileostomía, Colostomía, Urinarias: Nefrostomía, Ureterostomía, Cistostomía o vesicostomía, Ureteroileostomía o Conducto Ileal
- *Otras. Respiratorias*: Traqueotomía (procedimiento quirúrgico, para tratamiento de algunas enfermedades; como vía aérea para vivir), toracostomía...

B. SEGÚN SU DURACIÓN

- *Temporales*
- *Definitivas*

C. SEGÚN SU CONSTRUCCIÓN/DISPOSICIÓN DE LOS CABOS DEL ESTOMA

- *Terminal*: cuando todo el contenido es derivado al exterior. Sólo hay un orificio, el proximal. Normalmente el cabo distal está cerrado, ya sea unido por algún punto al proximal, con el fin de localizarlo en una cirugía futura, o bien abandonado en el abdomen, o bien se trata de un muñón rectal, por ejemplo, en el caso de una colitis ulcerosa a la que se le realiza una colectomía con ileostomía, para plantear un futuro descenso ileoanal.
- *De cabos separados*: cuando existe un puente cutáneo entre ambos estomas. No conviene que pase nada de un estoma al otro. Es lo que ocurre en las malformaciones anorrectales, por el proximal el paciente realiza deposición y el distal nos servirá para realizar estudios de imagen para planear la siguiente cirugía y para realizar lavados con suero salino, de manera que esté lo más limpio posible antes de dicha cirugía evitando así posibles infecciones.
- *En cañón de escopeta*: los dos extremos del intestino abocados juntos al exterior. La bolsa del estoma es común para ambas asas, proximal y distal. No importa que pase algo de contenido al segmento distal. Se realiza en enterocolitis, atresias con mucha desproporción, etc.
- *En asa o lateral*: cuando parte del contenido sale al exterior y otro tanto progresa al distal. La bolsa del estoma es común para ambos orificios del mismo asa, proximal y distal. No importa que pase algo de contenido al segmento distal, o incluso es recomendable. Es la que solemos hacer durante el trasplante intestinal.
- *BishopKoop*: enteroanastomosis terminolateral, con ileostomía descompresora que se cierra una vez restablecido el tránsito intestinal, que se facilita mediante la irrigación por el estoma.
- *Santulli*: enteroanastomosis lateroterminal. Exige permeabilidad distal. Tanto al de BishopKoop como la de Santulli, podría estar indicada en aquellos casos, donde el cierre de estoma no es seguro que vaya a tener éxito, o en casos donde hay mucha desproporción, para ir aumentando el calibre del intestino, generalmente en desuso, e incrementar las posibilidades de éxito tras el cierre de estoma.

D. SEGÚN TÉCNICA QUIRÚRGICA

- *Percutánea*: como las nefrostomías, gastrostomías, talla vesical...
- *Endoscópica*: como las gastrostomías, gastroyeyunostomía...
- *Quirúrgica*:
 - Técnica abierta: Cervicotomía, Laparotomía....
 - Laparoscopia
 - Retroperitoneoscopia

E. POR SU FORMA

- *Normal*
- *Alineado*
- *Retraído*
- *Prolapsado*

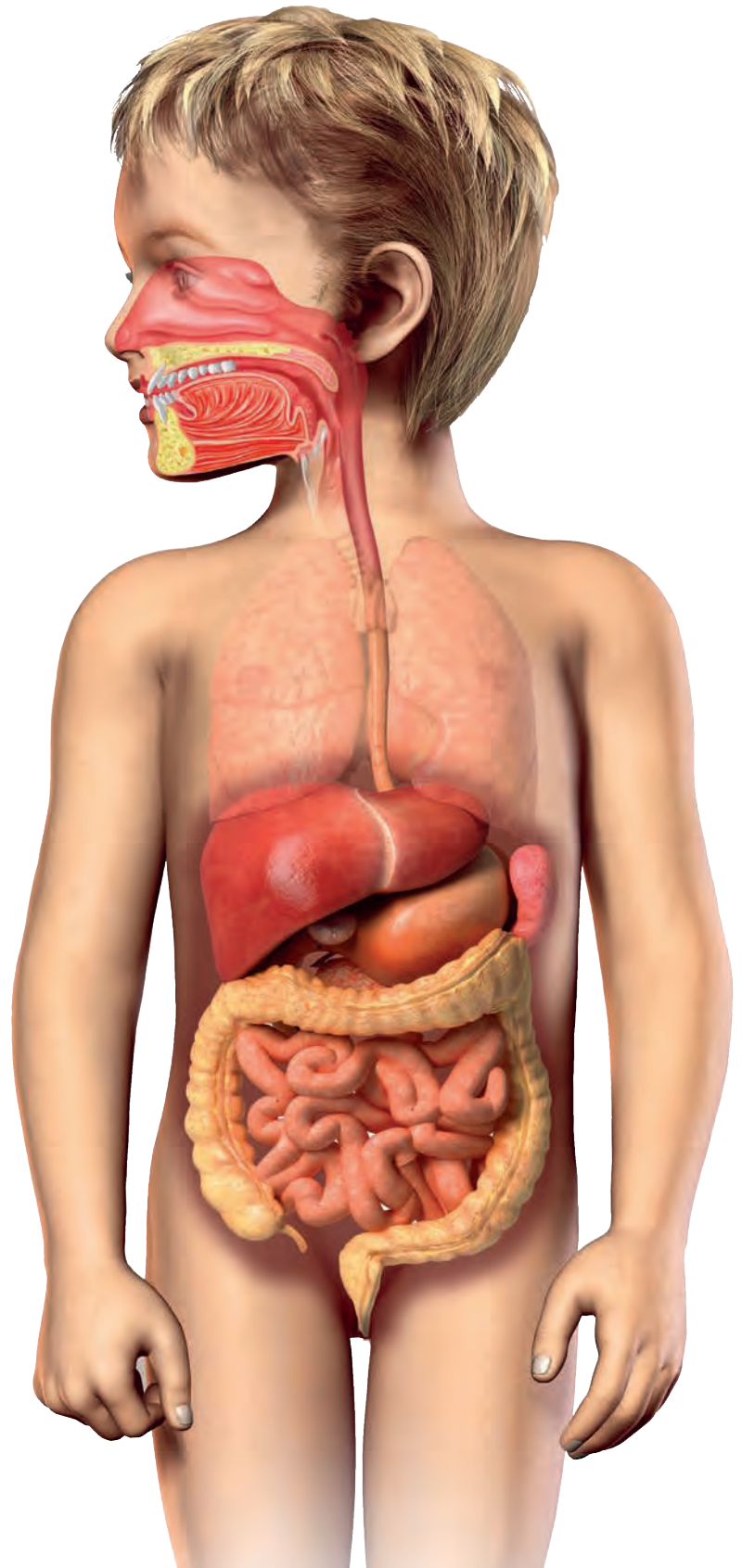
F. POR LOCALIZACIÓN ANATÓMICA

En el aparato digestivo (enterostomías):

- *Esofagostomía*
- *Gastrostomía*
- *Colecistostomía, Coledocostomía*
- *Duodenostomía*
- *Yeyunostomía*
- *Gastroyeyunostomía*
- *Ileostomía*
- *Colostomía (cecostomía); Sigmoidostomía*
- *Apendicostomía*

En el aparato urinario (urostomías):

- *Nefrostomía*
- *Ureterostomía*
- *Vesicostomía (cistostomía)*
- *Vaginostomía*
- *Mitrofanoll*







Capítulo 4

*Descripción de los
estomas en función
de su localización
anatómica.*

Técnica quirúrgica y cuidados

A continuación, exponemos las más frecuentes en el niño y recién nacido, en función de su localización anatómica:

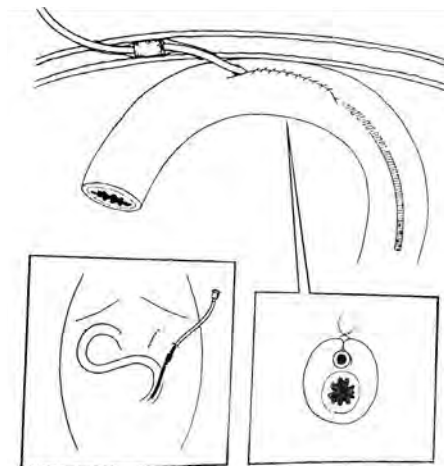
1. Yeyunostomía

DESCRIPCIÓN Y TÉCNICA QUIRÚRGICA:

El abocamiento del intestino delgado proximal puede ser necesario, bien para drenar el contenido intestinal (derivativa) o bien para introducir alimentos en el tubo digestivo (de alimentación).

La yeyunostomía terminolateral de Santulli tiene la ventaja de desfuncionalizar rápidamente el intestino proximal muy dilatado en las atresias yeyunales muy proximales y se recomienda en cualquier situación que se acompañe de intestino distal muy desfuncionalizado, ya que actúa evitando la estasis del líquido enteral y su consiguiente colonización bacteriana y al mismo tiempo permite la restitución del tránsito hacia el intestino distal "funcionalizándolo" gradualmente.

La yeyunostomía de alimentación se confecciona sobre una sonda de silicona que sale por contraabertura. La técnica más utilizada es la de Witzel: en ella el catéter se coloca en el intestino delgado tunelizado en la capa seromuscular y es así se fija al peritoneo parietal anterior.



Yeyunostomía de Witzel con sonda para alimentación enteral. Atraviesa la pared abdominal y se introduce en el yeyuno a escasos cm del ángulo treitz mediante la creación de un túnel seromuscular

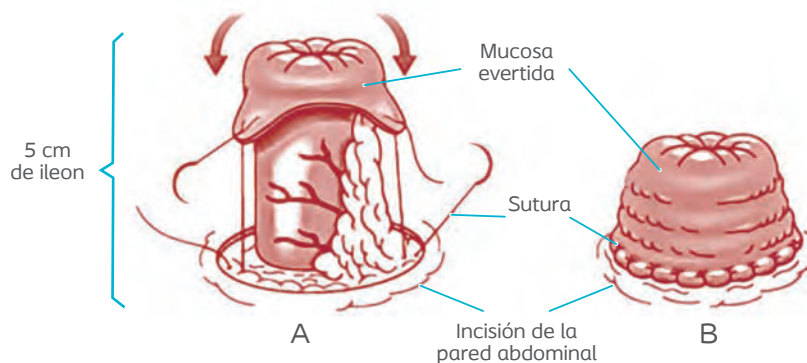
INDICACIONES:

El yeyuno rara vez requiere ser ostomizado. En recién nacidos, es generalmente un recurso temporal que se emplea en pacientes con atresia complejas o en casos de gastrosquisis como perforación o atresia intestinal a ese nivel. En un centro referente en fracaso intestinal, desgraciadamente es mucho más frecuente, ya que suele ser el resultado de múltiples cirugías sin éxito. Por otro lado, la mayor incidencia de enterocolitis necrotizante, por la mayor cantidad de pacientes prematuros ha aumentado la frecuencia de yeyunostomías en nuestro medio, aunque afortunadamente la mayoría de las veces suelen ser temporales con vista al cierre precoz de las mismas una vez el paciente se recupere del proceso, y antes de que aparezcan complicaciones derivadas de la nutrición parenteral.

2. Ileostomía

DESCRIPCIÓN Y TÉCNICA QUIRÚRGICA:

El abocamiento del intestino delgado distal es siempre para drenar el contenido hacia el exterior, ya que no resulta de utilidad introducir alimento a ese nivel. Desde el punto de vista técnico, la ileostomía es similar a la yeyunostomía y puede ser: 1. Terminal; 2. En asa; 3. En cañón de escopeta; o 4. Terminolateral (Santulli). Estas derivaciones se toleran mucho mejor porque el volumen de drenaje es menor y el contenido es menos lesivo para la piel. Cuanto más distal es la ileostomía más fácil resulta su manejo.



INDICACIONES:

A diferencia de la yeyunostomía, la ileostomía es un recurso con frecuencia utilizado en la cirugía pediátrica, en la mayoría de los casos de forma temporal, aunque en algunos casos complejos, se plantea de forma definitiva. Así, toda situación que requiera evitar el pasaje del contenido enteral hacia el colon se resuelve mediante una ileostomía, ya sea por motivos infecciosos o mecánicos. La indicación más frecuente es la enterocolitis necrotizante. En estos pacientes la ileostomía puede ser terminal tras una colectomía total o en cañón de escopeta o de cabos separados si queda intestino delgado o colon distal.

El íleo meconial es la patología obstructiva mecánica que más frecuentemente requiere el uso de una ileostomía. Otras indicaciones menos frecuentes son la enfermedad de Hirschsprung en una situación de urgencia por obstrucción intestinal, especialmente en aquellos casos con aganglionismo cólico total, atresias intestinales con marcado microcolon, perforaciones y atresias en pacientes con gastrosquisis, trastornos motores intestinales como la pseudoobstrucción intestinal, etc.

Es muy habitual las ileostomías de los pacientes que han recibido un trasplante intestinal, puesto que durante los primeros 6 meses se deja una ileostomía en asa del injerto para su más fácil monitorización del rechazo mediante endoscopia.

También en los últimos años ha aumentado la incidencia de enfermedades inflamatorias intestinales en la edad pediátrica, como la enfermedad de Crohn o la colitis ulcerosa. Estos casos de aparición precoz suelen ser agresivos y refractarios a tratamientos médicos estándar, por lo que con frecuencia, en el caso de las colitis ulcerosa, es necesario realizar una colectomía subtotal de urgencia dejando una ileostomía, la cual se mantendrá durante la cirugía del descenso definitiva y unos meses más con carácter protector de la anastomosis ileoanal.

3. Colostomía (cecostomía). Sigmoidostomía

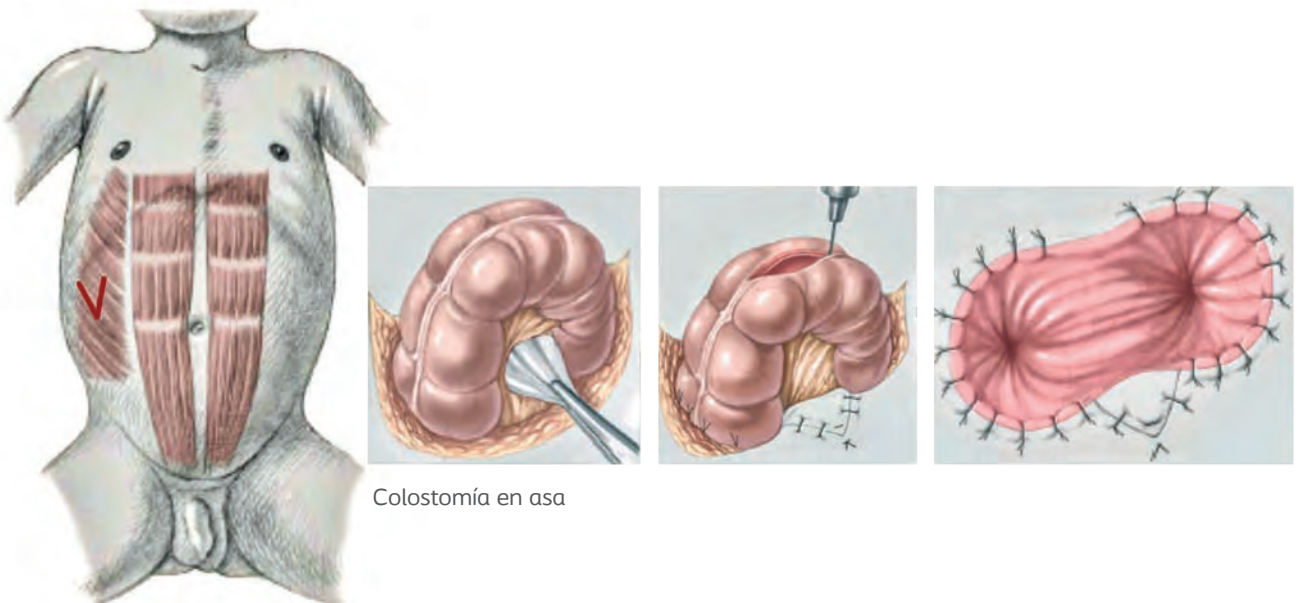DESCRIPCIÓN Y TÉCNICA QUIRÚRGICA:

El abocamiento del colon puede realizarse en cualquiera de sus cuatro porciones, llevando la colostomía el nombre del segmento ostomizado (colostomía ascendente, transversa, descendente, sigmoidostomía). En el recién nacido siempre son derivativas y pueden ser en cañón de escopeta, de cabos separados o terminales.

En las de cabos separados ambos extremos se abocan al exterior separados por un puente cutáneo para evitar el pasaje de material fecal hacia el colon distal, en pacientes con malformación anorrectales (MAR), que generalmente asocian fístula rectourinaria, con el fin de evitar las infecciones urinarias recurrentes.

La colostomía terminal más frecuente es la operación de Hartman y se utiliza en el recién nacido con necrosis colónica masiva que requiere hemicolectomía izquierda con cierre del muñón rectal y colostomía ascendente o transversa.

En el recién nacido la técnica de fijación del colon a la pared siempre es mediante sutura. Esta contraindicada la colostomía sobre varilla debido al decúbito que provoca en la piel.



Colostomía en asa

INDICACIONES:

Las indicaciones más frecuentes de colostomía en un recién nacido son la enterocolitis necrotizante, las malformaciones anorrectales y la enfermedad de Hirschsprung. En los pacientes con enterocolitis necrotizante, la colostomía siempre es proximal al área necrosada y puede ser en cañón de escopeta o terminal.

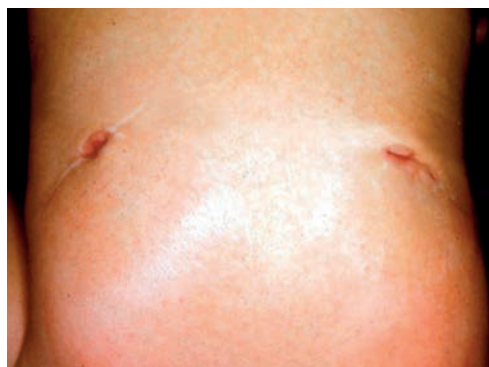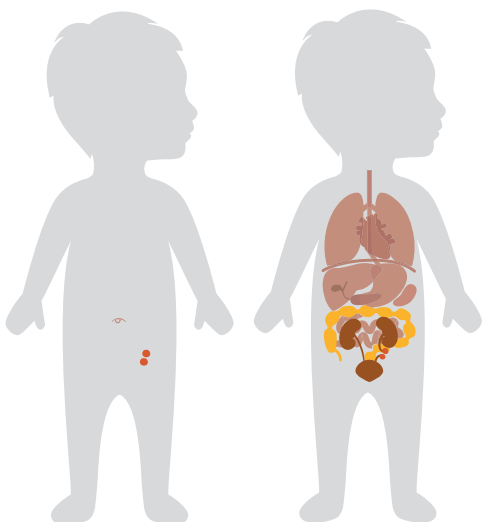
En los varones con MAR alta se realiza una sigmoidostomía de cabos separados, así como en las niñas con una MAR compleja o cloaca, aunque en éstas a veces se realiza una colostomía transversa de cabos separados, ya que parte del rectosigma se puede utilizar para la reconstrucción definitiva. La colostomía en pacientes con EH Hirschsprung cada vez se indica menos, con el desarrollo de las técnicas transanales puras y/o combinadas con laparoscopia. Estaría indicado en aquellos pacientes que necesitan ser intervenidos de urgencia por mal estado general, sepsis o megacolon tóxico.

4. Nefrostomía

Está indicada en aquellos recién nacidos que presentan dilatación de pelvis renal secundaria a obstrucción distal. La nefrostomía puede ser percutánea sobre un catéter, o mediante un pigtail colocado bajo control ecográfico, o sobre una sonda de tipo Pezzer colocada de forma quirúrgica. En general son temporales y de uso limitado, ya que pueden ocasionar infección con más facilidad que las ostomías donde la mucosa urinaria se aboca directamente a la piel.

5. Pieloureterostomía. Ureterostomía distal

Las ureterostomías pueden ser en asa o terminales según la necesidad de drenar parcial o totalmente el flujo urinario hacia el exterior. En general se usan durante períodos largos, en función de la patología de base. Son bien toleradas por los pacientes y las bajas no requieren bolsas o sistemas colectores especiales ya que son cubiertas por el pañal.

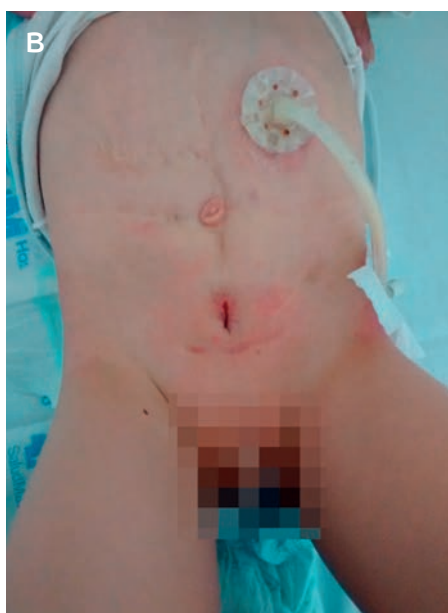
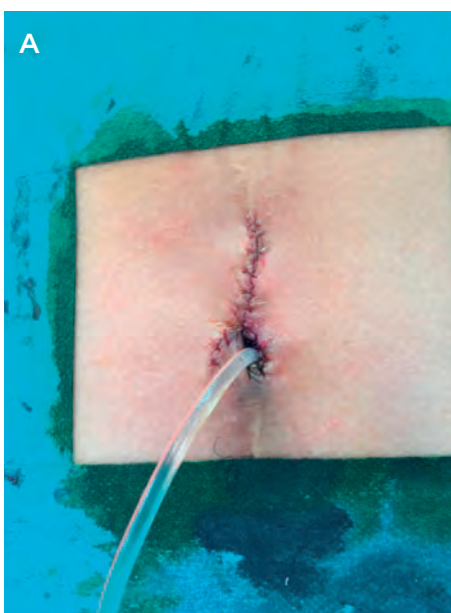
Ureterostomía terminal.
Drena toda la orina
producida por el riñón
homolateral hacia el
exterior



6. Vesicostomía (cistostomía)

El drenaje de la vejiga puede efectuarse mediante un pigtail colocado por punción mediante control ecográfico o por medio de una sonda tipo Pezzer colocada quirúrgicamente o abocando la mucosa intestinal a la piel. Las dos primeras técnicas se denominan “talla vesical” y la última es la vesicostomía propiamente dicha. En general, en el período neonatal, la derivación más utilizada es la vesicostomía porque es más efectiva para paliar problemas a largo plazo, tal como ocurre en los pacientes con válvulas de uretra posterior y otras anomalías complejas. Al igual que con la ureterostomía, los cuidados que requiere son mínimos ya que al estar cubierta por el pañal la orina drenada es absorbida inmediatamente. En general la piel periestomal resiste sin inconvenientes la salida de la orina.



A. Talla vesical
B. Vesicostomía en paciente con malformación anorrectal compleja que además es portador de una gastrostomía



7. Vaginostomía

La vaginostomía es un procedimiento que en cirugía pediátrica se realiza de forma extraordinaria en casos de malformaciones anorrectales complejas de las niñas, como por ejemplo en las cloacas, donde existe una obstrucción al flujo vaginal y debutan al nacimiento con un hidrometrocolpos, que consiste en una masa abdominal llena de flujo, sangre y a veces orina, en caso de estar comunicadas la parte genital y urinaria, como ocurre en la cloaca. Es importante siempre descartarlo, porque pueden ser de gran tamaño, y dificultar la respiración de la recién nacida o la salida de la orina. En este caso, durante la realización de la sigmoidostomía de cabos separados se drena la cavidad correspondiente a la vagina, y ésta se exterioriza a la piel, de la misma forma que un estoma digestivo, todo en la misma laparotomía. En los siguientes meses, la niña puede orinar por la uretra o por la vaginostomía. Es un estoma bien tolerado, porque el material drenado no es ácido. Nunca debe estar en contacto con la colostomía funcionante.

Otras indicaciones de vaginostomía en pediatría son excepcionales.

8. Mitrofanoff

Consiste en aprovechar el apéndice del paciente (aunque el apéndice es el ideal, si no hay apéndice se puede utilizar otro segmento de intestino o técnica ce Monti, o uréter), y sin desvascularizarlo, conectar la vejiga con el ombligo a través del apéndice, creando un conducto por el que el paciente se sondará a través del ombligo para vaciar su vejiga correctamente. Los pacientes llevan sus sondas, el mitrofanoff suele ser muy discreto desde el punto de vista estético, y las complicaciones más frecuentes suelen ser la obstrucción del conducto que requiere acudir a Urgencias para que un especialista intente sondarle. Si esto no es posible, puede ser necesario un retoque quirúrgico.





Capítulo 5

Cuidados de los estomas digestivos

5.1. Fase preoperatoria

Información previa a la intervención

Existe evidencia de que la educación sanitaria preoperatoria a los padres, fomenta la adquisición de destrezas necesarias para manejar el estoma y palía la ansiedad que genera su realización.

Actividades:

- Escogeremos momento y lugar tranquilo para hablar con los padres
- Explicaremos el tipo de ostomía que va a portar el niño con dibujos sencillos
- Daremos instrucciones asequibles para la realización de los cuidados y material requerido
- Mostraremos distintos dispositivos y manejo de los mismos
- Indicaremos los cuidados generales que deben tener como niño portador de una ostomía
- Informaremos que el niño va a seguir con un desarrollo similar al de otros niños de su edad
- Refuerzo con información escrita y audiovisual

5.2. Fase postoperatoria

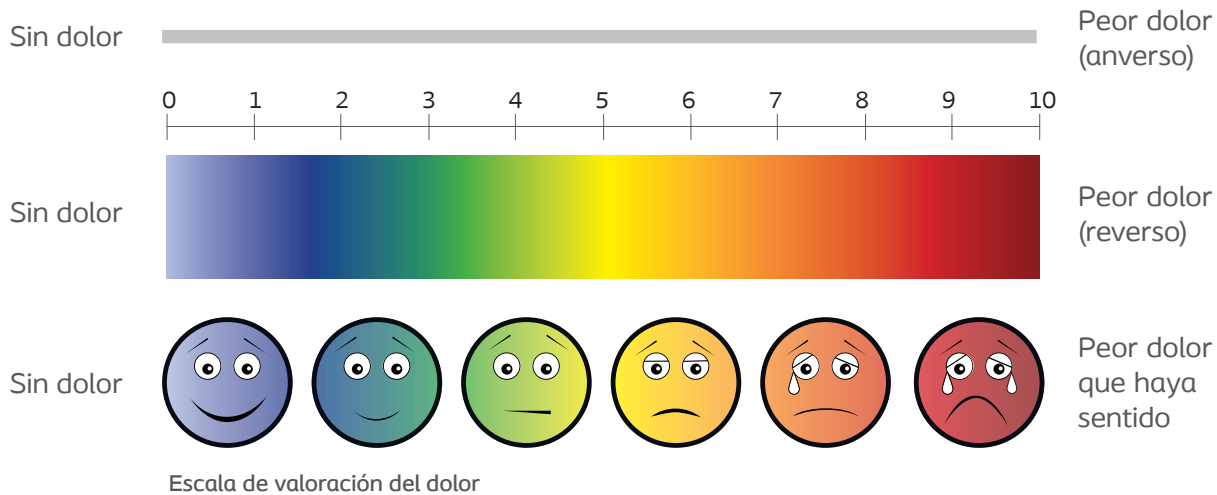
Postoperatorio inmediato

- Toma de constantes
- Valoración del dolor
- Valorar ruidos abdominales y distensión abdominal
- Valorar el estado de la herida quirúrgica, sangrado y edema
- Administrar tratamiento médico prescrito
- Cuidados de heridas y catéteres centrales
- Valorar necesidad de respiración (en caso de distensión abdominal)
- Valorar riesgo de deshidratación
- Valorar estado de piel y mucosas
- Evaluar y registrar el estado del estoma y piel periestomal
- Valorar estado de estrés y ansiedad del niño y su familia

Puntuación CRIES del dolor postoperatorio en el Recién Nacido (Krechel SW 1995)

Parámetro	0	1	2
Llanto*	No llora, tranquilo	Lloriqueo constante	Llanto intenso no consolable
Fi O ₂ para Sat O ₂ > 95%	0,21	≤ 0,3	> 0,3
FC y TA sistólica	≤ basal	Aumento ≤ 20% basal	Aumento > 20% basal
Expresión	Cara descansada, expresión neutra	Ceño y surco nasolabial fruncidos, boca abierta (mueca de dolor)	Mueca de dolor y gemido
Periodos de sueño	Normales	Se despierta muy frecuentemente	Constantemente despierto

* El llanto de un RN intubado puede puntuarse por sus movimientos faciales y bucales



Parámetro	Criterio	Puntuación
Llanto	No	0
	Consolable o Intermitente	1
	Inconsolable o continuo	2
Actitud psicológica	Dormido o tranquilo	0
	Vigilante o inquieto	1
	Agitado o Histérico	2
Normorrespiración	Rítmica y pausada	0
	Rápida y superficial	1
	Arrítmica	2
Tono postural	Relajado	0
	Indiferente	1
	Contraído	2
Observación facial	Contento o Dormido	0
	Serio	1
	Triste	2

Escala llanto pediatría

Visitas durante la hospitalización

- Se realizarán de forma diaria, o según las necesidades, hasta que se vayan de alta junto con los enfermeros responsables del niño en cada servicio
- Atenderemos la evolución del estoma y de la piel periestomal
- Identificar factores de riesgo que puedan provocar complicaciones de estoma y/o piel periestomal
- Atenderemos las posibles dudas que les puedan ir surgiendo a los cuidadores, siempre con un lenguaje claro y sencillo
- Les ejercitaremos en habilidades prácticas ante las posibles complicaciones que les puedan surgir tanto en la piel periestomal como en el dispositivo
- Siempre que lo consideremos adecuado y sea posible, les pondremos en contacto con otros padres que hayan pasado una experiencia similar pues es muy positivo para ellos
- Al alta, les indicaremos la forma de obtener tanto el material que van a requerir para realizar las curas, como para el uso propio de la ostomía (facilitaremos material para unos días)
- Les daremos cita para venir a consulta (en coordinación con el resto de las consultas a las que tenga que acudir para hacerles menos gravoso la visita al hospital)

Consulta ambulatoria

- Tras el alta, la primera visita a la consulta, la estableceremos a la semana siguiente. Las sucesivas se irán distanciando paulatinamente en base a la evolución de la ostomía y a las demandas de la familia o cuidadores
- Valoraremos el estoma, el dispositivo, las complicaciones si las hubiese y la forma de tratarlas.
- Indicaremos el uso de bolsas colectoras y accesorios según la evolución de la morfología del estoma y de las características de la piel

5.3. Selección del dispositivo adecuado (Ver Anexo)

Factores a tener en cuenta:

- Edad de niño, peso y superficie del abdomen
- Tipo de estoma (urostomía, ileostomía, colostomía)
- Integridad de la piel periestomal
- Estoma protuido, plano o retraído
- En caso de tener varios estomas, proximidad y funcionabilidad de los mismos
- Consistencia y volumen diario del efluente
- Edad y movilidad del niño
- Dispositivos y productos con los que contamos

Dispositivos colectores

- Bolsa de 1 pieza: disco adhesivo y bolsa en un elemento
- Bolsa de 2 piezas: disco adhesivo (17-27 mm) y bolsa con cierre velcro que se une de forma adhesiva al disco
- Bolsa de 3 piezas: disco adhesivo, bolsa y sistema de enganche mediante clipper

Las bolsas de 1 y 3 piezas pueden ser:

- Cerradas: heces sólidas o pastosas
- Abiertas (cierre de pinza o válvula): heces líquidas, semilíquidas o diuresis

5.4. Cuidados de la ostomía

Cuidados de la piel periestomal

- Realizar limpieza de forma cuidadosa con movimientos circulares de dentro hacia fuera
- La limpieza se realizará durante la primera semana con SSF (Suero Salino Fisiológico 0,9%), después con agua.
- El estoma está muy vascularizado por lo que puede sangrar fácilmente coincidiendo con su limpieza (ante sangrado continuado, contactar con cirujano).
- Secar bien la piel periestomal mediante suaves toques.
- Aplicar gasas vaselinizadas sobre el estoma hasta que sea funcionante.

- Cuando empiecen a salir heces, colocar dispositivo colector
- Usar gasas absorbentes para la recogida del efluente mientras se realiza cambio de dispositivo
- Observar y tratar la presencia de alteraciones de la piel: eritema, pliegues, depresiones, he-
ridas adyacentes...
- Nivelar la piel periestomal con pasta o resina moldeable

Cuidados del estoma

A. Observar el estoma:

- Color
- Diámetro
- Forma
- Permeabilidad
- Estructura (normal, alineado, prolapsado y retraído)
- Presencia de sangre
- Presencia de edema
- Presencia de úlceras, laceraciones u otras lesiones
- Integridad de la unión mucocutánea
- En el caso de estomas urinarios (MITROFANOFF) valorar la no permeabilidad de los mismos.

B. Realizar limpieza mediante suaves toquecitos con gasa húmeda.

C. Cuidados de la fístula mucosa o estoma no funcionante:

La fístula mucosa no requiere dispositivo de ostomía a menos que haya descarga de débito asociada, o se precise proteger el estoma para evitar lesiones.

Las consideraciones para el cuidado de la fístula mucosa incluyen:

- Proteger y cubrir la fístula para evitar que se seque la mucosa, particularmente en niños expuestos a calor radiante. Es recomendable un apósito no adherente aplicado seco o con mínima cantidad de lubricante hidrosoluble.
- Aplicar una gasa con vaselina, un apósito de espuma absorbente lípido-coloide, o un apósito siliconado no adherente éstos apósitos son capaces de mantener la humedad del estoma.
- En el caso de aplicar vaselina y de tener un estoma funcionante en su proximidad, aplicar mínima cantidad para que no interfiera con la adherencia del dispositivo utilizado en el estoma funcionante.
- La fístula mucosa puede dejarse al descubierto en niños que usan pañal, si el niño no tiene riesgo de tocarse y dañarse el estoma. En ocasiones si no está protegida puede irritarse o sangrar por la fricción con el pañal o porque los niños se toquen, rasquen y se produzcan lesiones en la mucosa.
- Normalmente la fístula mucosa está situada por debajo del estoma funcionante pero en

ocasiones puede estar colocada por encima y sí el volumen de secreción de la misma es alto puede interferir con la adherencia del dispositivo, en estas ocasiones se debe colocar un dispositivo de contención sobre la fístula. Generalmente la fístula y el estoma proximal o funcionando pueden ir en el mismo dispositivo.

- Circunstancias en las que , la fístula mucosa debe ir en un dispositivo separado al estoma funcionando:
 - Después de la reparación de malformaciones anorrectales, si los estomas están separados en el abdomen y no se pueden adecuar al mismo dispositivo de ostomía. Evitando así que se derramen las heces del estoma funcionando en la fístula mucosa, y preservando la contaminación de las heridas quirúrgicas y de futuras anastomosis.
 - La presencia de la fístula entre el extremo distal del intestino y el tracto urinario. Dispositivos separados previenen contaminaciones cruzadas entre el tracto urinario y las heces.

Colocación del dispositivo colector

Disco:

- Medir estoma, recortar en plantilla y a continuación marcarlo en disco para hacer el recortado lo mas ajustado posible al estoma
- El orificio debe estar en el centro del disco pero, en los discos no perforados, se posicionará para evitar cicatrices u otras lesiones del abdomen
- Calentar el disco con las manos
- Colocación rápida del disco y presionar con los dedos desde el centro hasta el exterior en forma circular

Bolsa:

- Si la fijación es adhesiva, pegar de forma concéntrica sobre el disco
- Si la fijación es con cliper de seguridad (enganche mecánico), encajar sobre el disco presionando con el dedo de forma circular sobre el aro para asegurar el anclaje. Cerrar el seguro.

Vaciado:

- Cuando esté a 1/3 de capacidad
- Si se tiene que cuantificar, vaciarlo en un recipiente
- Limpiar la zona de drenaje y volver a cerrar
- Observar volumen y características de las heces (color, olor y consistencia)

Cambio:

- Realizar el cambio ante evidencias de inmediatez de fugas bajo el disco o cada tres días en caso de estar adherido
- En neonatos, no poner "parches" para prolongar el uso del dispositivo. El efluente puede dañar la piel periestomal

- Realizar el cambio cuando el estoma drene menos contenido (antes de las comidas) y el niño esté más tranquilo.
- Traccionar suavemente del disco humedeciendo la zona o aplicando sprays quitaadhesivos limpiando tras su uso la piel, no usar en RNPT (Recién Nacido Pre Término)
- En lactantes, la colocación lateralizada de la bolsa facilita el vaciado
- Usar el dispositivo más sencillo que se adecue a las necesidades del niño
- Establecer una rutina de cambio en la que el niño participe en caso de tener la edad adecuada
- En casos en los que tengan un alto débito, se usarán dispositivos de adultos preparados para un mayor volumen de heces y de expulsión de gases
- Si el débito es líquido se usarán dispositivos de urostomía
- En estomas retraídos o planos, usar dispositivos convexos. En determinadas ocasiones, en niños de corta edad, se podrá recortar la parte adhesiva blanda más distal respetando las lengüetas laterales para poderlo fijar con una cinta de sujeción
- En niños mayores, el uso de cinturones aumentan la fijación y por tanto la seguridad del dispositivo

RECUERDA

- La valoración del estoma, piel periestomal y débito son fundamentales para decidir los cuidados adecuados en cada caso.
- La importancia de la elección del dispositivo óptimo, su colocación y el uso congruente de accesorios.
- La técnica de retirada de dispositivo e higiene deben realizarse cuidadosamente.

5.5. Consideraciones según la edad

Prematuros y nacidos a término hasta los 12 meses

Cuidados generales:

- Capacitar a padres y cuidadores para que establezcan vínculos con el recién nacido
- Alentar a los padres a participar en los cuidados del niño incluida la ostomía.
- Extremar las precauciones en la retirada de dispositivos por el riesgo de lesionar la epidermis
- Coincidir el baño con el cambio de dispositivo
- El baño de inmersión corto no afecta a la adhesión del dispositivo
- No echar en el agua solución oleosa pues dificultaría la adhesividad del disco
- No secar el dispositivo con secadores
- No usar quita adhesivos en RNPT
- No usar calor radiante para calentar los adhesivos de los dispositivos
- Evitar poner pañales muy apretados sobre los dispositivos

- En niños en los que por sus características (bajo peso, heridas anejas..)no se pueda poner dispositivo colector, se protegerá la piel con pasta, el estoma con vaselina, y se recogerán las heces con gasitas
- Evitar el contacto del efluente con la piel usando el dispositivo mas adecuado para cada niño
- En dispositivos de dos piezas, NO colocar la bolsa directamente sobre la piel del niño (el adhesivo de la bolsa no es adecuado para adherirlo a piel)
- Los estomas prolapsados pueden precisar dispositivos y bolsas de adultos para evitar traumas y lesiones
- Calentar los discos con las manos
- Evitar dispositivos con cierres de plásticos duros para evitar lesiones
- Los dispositivos de dos piezas son los más adecuados por su flexibilidad
- Usar bolsas transparentes para observar evolución del estoma
- En RNPT, realizar cambio de dispositivo cada 24 horas. En el resto de los niños, cada 72 h.
- Prevenir la contaminación de catéteres próximos protegiéndolos con parafina o apósitos impermeables
- Tras el cierre del estoma, proteger la piel perianal con cremas barrera

Actividad:

- Pueden realizar actividades propias de la edad (antes de colocarle en posición prona, vaciar el contenido del dispositivo) como ser abrazado o utilizar dispositivos de transporte infantil.

Ropa:

- Se vestirán como cualquier niño de su edad aunque para evitar que se tiren de los dispositivos, se pueden usar bodys o camisetas largas.

Niños de 1-3 años, Preescolares de 3-5 años y Escolares

Cuidados generales:

- Niños que tienen conciencia de sus percepciones y tienen miedo al dolor y la mutilación por lo que se le explicará de modo sencillo los procedimientos
- Haremos sesiones de capacitación cortas y frecuentes para que aumenten sus habilidades (usar muñecos, cuentos, material gráfico, etc...)
- Realizar ducha (con o sin bolsa) mejor que baño
- En caso de baño, si el dispositivo está adherido, no sumergirlo. Dejar el nivel del agua por debajo de la bolsa
- No echar en el agua solución oleosa pues dificultaría la adhesividad del disco
- El estoma se puede tocar, no duele (carece de nervios sensitivos aferentes)
- Es estoma está muy vascularizado por lo que puede sangrar fácilmente coincidiendo con su limpieza (ante sangrado continuado, contactar con cirujano)
- Valorar cambios en la morfología del estoma

- En el postoperatorio inmediato, se usará SSF para la limpieza de la piel periestomal, posteriormente se puede usar agua
- No es recomendable el uso de toallitas de bebé ni jabones para la limpieza por la presencia de lanolinas y emolientes que dificultan la adhesividad del disco
- En irregularidades de nivel de la piel periestomal (pliegues, cicatrices, etc...), usar pasta para rellenar o nivelar y poner a continuación el disco
- Observar que no quede ninguna parte del estoma bajo el disco
- Los restos de pasta, hidrolololide o disco adhesivo no interfieren en la adherencia del nuevo disco

Actividad:

- No existen limitaciones. Se recomienda el uso de cinturones, tirantes o ropa que mejore la sujeción.

Ropa:

- Usar ropa cómoda que no presione en exceso sobre el estoma ni sobre el dispositivo.



RECUERDA

- Es fundamental adaptar los cuidados a la edad y la situación clínica del niño.
- El establecimiento de una relación terapéutica eficaz con los padres, basada en la comunicación y transmitiendo confianza es la base para capacitar a los cuidadores.

5.6. Valoración que se debe realizar del estoma en cada cambio de dispositivo o cuando se detecte un problema

Fundamental para detectar signos y síntomas de alarma. Hacer un registro y detectar los cambios con premura (check list en anexo).

- Fecha de cirugía (no todas las complicaciones aparecen en el mismo momento)
- Tipo de estoma, número y localización
- Tipo de cirugía
- Permanente/Temporal
- Estoma:
 - Tamaño del estoma: (Medir con la guía de medición de estomas)
 - Forma del estoma
 - Color:
 - Rojo: flujo sanguíneo adecuado
 - Pálido: Contenido bajo de hemoglobina
 - Rojo oscuro, matiz violáceo (indica contusión)
 - De gris a negro (isquemia sin flujo sanguíneo)
 - Aspecto:
 - Saludable: Brillante y húmedo
 - Tirante: Edematoso
 - Desgarrado (el estoma se ha cortado o rasgado)
 - Granulomas (nódulo sobre el estoma)
 - Elevación:
 - Normal (1,5-2,5 cms)
 - Alineado (mucosa al nivel de la piel)
 - Retraído (por debajo del nivel cutáneo)
 - Prolapsado (longitud superior a 5 cms)
- Unión Mucocutánea:
 - Intacta: La sutura de alrededor del estoma está intacta
 - Separada: Estoma separado de la piel, medir los milímetros
- Piel Periestomal:
 - Color:
 - Saludable: No se diferencia de la superficie cutánea adyacente
 - Eritema: Roja
 - Contusionada: Color violáceo o amarillento
- Integridad:
 - Intacta: Piel no agrietada
 - Macerada: Piel blanca friable, con demasiada humedad
 - Erosión: Lesión superficial de la piel

- Erupción: Brote de lesiones en la piel
- Quemada: Pérdida de integridad cutánea
- Ulceración: Heridas en la dermis
- Dermatitis químicas
- Dermatitis alérgicas
- Pioderma
- **Turgencia:**
 - Normal: Blanda, buena elasticidad
 - Flácida: Débil y fofa
 - Firme: Dura
- **Presencia de otras lesiones, exantemas, lesiones exudativas, eczema, psoriasis**
- **Heces:**
 - Textura:
 - Sólida
 - Espesa
 - Pastosa
 - Líquida
- **Orina:**
 - Color:
 - Ámbar o color paja
 - Matiz rosáceo
 - Rojo
 - Consistencia:
 - Clara
 - Turbia
 - Con sedimentos
- **Olor:**
 - Ninguno
 - Ligero
 - Hediondo
- **Cantidad de orina por ml/kg/h:**
 - La cantidad normal es de 1-2 ml/kg/h, en niños con patología puede variar, importante conocer la diuresis basal

Débito

Cantidad de heces por kg/ día (será diferente para cada paciente en función del tipo de estoma, patología de base y cms. de intestino funcionante) Estos datos son recogidos en la historia clínica. Importante para evitar deshidrataciones y desequilibrios hidroelectrolíticos.

- Es importante cuantificar según el tipo de estoma los mg/kg/día.
- Valorar los cambios cuantitativos del débito.
- En ocasiones estas pérdidas se reponen por vía intravenosa con suero fisiológico salino 0,9% o Ringer Lactato.

Dispositivo de ostomía usado

De todos ellos se necesita Código Nacional y Referencia marca comercial

- De una pieza
- De dos piezas
- Dispositivo convex
- Productos selladores y de relleno (pasta, resinas moldeables...)
- Productos barrera (spray, toallitas, crema...)
- Otros accesorios (polvos de ostomía, cinturón, placa autoadhesiva...)

RECUERDA

- La valoración del estoma y la piel periestomal en cada cambio de dispositivo es imprescindible para tomar decisiones adecuadas, prevenir y controlar problemas a tiempo.
- Debemos conocer bien el abanico de accesorios y dispositivos a fin de adaptarlos correctamente al contexto del paciente.

5.7. Refeeding a través de fístula mucosa

La práctica del refeeding en fístulas mucosas (MFR) sigue siendo controvertida y varía de un centro de atención médica a otro. Se recomienda que este procedimiento se lleve a cabo en centros hospitalarios debido al riesgo de complicaciones. (Richardson, 2006). Al igual que con cualquier otra técnica, es importante conocer el protocolo vigente en cada unidad u hospital. El éxito del procedimiento se basa en buen conocimiento del procedimiento y los materiales que se utilizarán.

Definición

“MFR implica la introducción del efluente de la enterostomía proximal en la fístula mucosa (asa

distal), para imitar la vía fisiológica completa por la que pasará el contenido intestinal normal". (Lau et al. *Efectos beneficiosos del refeeding en la fístula mucosa en neonatos con enterocolitis necrotizante. Journal of Pediatric Surgery* 51 (2016) p. 1914).

Indicaciones

MFR está indicado en pacientes con síndrome de intestino corto, con el fin de evitar el desequilibrio de líquidos y electrolitos y las complicaciones de nutrición parenteral (PN) al tiempo que maximiza la absorción de nutrientes.

Beneficios

- Maximiza la absorción de nutrientes y ayuda con la reabsorción de agua y electrolitos
- Disminuye / elimina la necesidad de Nutrición Parenteral
- Estimula la actividad intestinal en la parte distal del intestino para minimizar la diferencia en el tamaño de la luz entre los dos extremos, evitando así complicaciones anastomóticas como estenosis y pérdidas

Complicaciones


Perforación de intestino:

- Intolerancia a la realimentación
- Irritación de la piel alrededor de la fístula mucosa (MF)
- Dificultad para mantener el tubo / catéter seguro en la fístula mucosa

Candidatos para el Refeeding

Técnica pautada siempre por cirujano pediátrico o gastroenterólogo infantil.

- Debe tener una ileostomía o yeyunostomía y una fístula mucosa
- Debe tener una longitud considerable de intestino (usualmente intestino delgado) que es distal a la ileostomía / yeyunostomía primaria
- Estable sistémicamente
- No aumenta de peso con calorías óptimas a través de alimentos enterales
- Tener un programa establecido de alimentación enteral



Capítulo 6

Preparación del alta al domicilio



En el momento en que se prevé que un niño será dado de alta al domicilio siendo portador de una ostomía se debe iniciar un cuidadoso y pormenorizado proceso orientado a garantizar la capacitación básica de los cuidadores y del propio niño si su edad y desarrollo se lo permite.

Este proceso requiere de tiempo e implicación del personal de enfermería, tanto estomaterapeutas como enfermeras de hospitalización. Nuestros objetivos serán aumentar la autoeficacia percibida por los cuidadores mediante un adecuado soporte emocional, un programa de capacitación que evalúe conocimientos, habilidades, actitudes y protocolos previos al alta que garanticen que la familia ha recibido la formación adecuada, la detección de problemas socioeconómicos o disfunciones familiares que puedan dificultar el retorno al domicilio con garantías, la comunicación adecuada de circuitos asistenciales y contactos ante dudas o posibles complicaciones, el enlace con el equipo de atención primaria y la disponibilidad de todo el material necesario para realizar correctamente los cuidados del estoma.

Asimismo, los informes de enfermería al alta deben recoger un mínimo de ítems de cara a garantizar la continuidad asistencial, sobre todo en los casos en los que el domicilio se encuentra lejos de nuestro centro hospitalario, tal y como se propone en la siguiente tabla.

Ítems básicos a recoger en el informe de alta de enfermería	
Fecha de Cirugía	
Tipo de Cirugía	
Tipo de estoma, número y localización	
Dispositivos, Accesorios y Códigos Nacionales	
Valoración del estoma al alta	
Valoración de la piel periestomal al alta	
Valoración del débito al alta	
Valoración de la capacitación de los cuidadores	

Finalmente, es recomendable disponer de listas de comprobación o check list que nos permitan comprobar que los objetivos del proceso se han alcanzado y que está todo listo y preparado para la vuelta a casa.

Ítems a valorar al alta	Sí	No	Observaciones
El niño es capaz de observar directamente el estoma			
El niño es capaz de referirse verbalmente a los cuidados de la ostomía			
Al menos un cuidador principal realiza correctamente el vaciado de la bolsa			
Al menos un cuidador principal realiza correctamente la retirada de la bolsa y la higiene del estoma			
Al menos un cuidador principal realiza correctamente la colocación del dispositivo completo			
Al menos un cuidador principal sabe medir el estoma correctamente y recortar la placa			
Al menos un cuidador principal conoce los signos y síntomas de alarma principales, la actuación básica inicial y los circuitos de atención sanitaria de los que dispone			
Al menos un cuidador principal conoce el circuito ambulatorio de material y posee al alta material suficiente para garantizar cuidado en domicilio los primeros días.			
Se realiza enlace con el Equipo de Atención Primaria para garantizar la continuidad asistencial.			
Se programa primera visita de control ambulatorio con estomaterapeuta o enfermera referente.			



A photograph of a woman with long brown hair and a pink shirt, smiling warmly. She is leaning over a young girl with long brown hair who is also smiling and giving a thumbs-up gesture. They are sitting on a dark grey couch. The background is bright and out of focus, suggesting an indoor setting with large windows.

Capítulo 7

Capacitación al cuidador en el manejo del niño ostomizado

A lo largo de los últimos años se ha experimentado un cambio profundo en la mentalidad y los planteamientos de las unidades de hospitalización infantil. Se parte de una concepción paternalista en la que la protección y el cuidado del niño enfermo pertenecía de forma única al personal sanitario excluyendo de todo el proceso a los padres y hermanos del mismo, limitando el contacto entre ambos, la información aportada a los padres y su participación incluso en los cuidados básicos del niño.

Esta concepción inicial se ha ido modificando no sin esfuerzo hasta alcanzar el modelo actual de la mayoría de las unidades de hospitalización infantil. En éstas, se fomenta el contacto del niño enfermo con sus padres y hermanos el mayor tiempo posible y con el cuidador principal las 24 horas del día, se implica a los padres no sólo en la realización de los cuidados básicos del niño sino también en cuidados especializados, se les hace sentir partícipes y responsables durante todo el proceso y se les aporta toda la información necesaria y/o demandada por ellos.

La implicación de los padres en los cuidados básicos y especializados del niño ostomizado tiene una especial relevancia puesto que la capacitación que adquieran en el hospital sentará las bases de lo que serán los cuidados domiciliarios al alta para mantener el estado de salud y el control adecuado de la enfermedad en el domicilio.

Para que un programa formativo de salud sea eficaz no sólo es necesario contar con los medios adecuados (recursos materiales y humanos), sino que es además imprescindible que se adecúe a las capacidades de los receptores del mismo, en este caso los padres, tanto en lo referente a sus capacidades cognitivas como de aprendizaje y afrontamiento. Y las capacidades de éstos variarán en función de las circunstancias que les rodean en cada momento de la evolución de la enfermedad de su hijo.

También es de suma importancia que los padres hayan aceptado la enfermedad de su hijo para poder normalizar su vida e iniciar la capacitación.

Para ello, este programa de capacitación debe ser impartido a los padres durante la estancia hospitalaria del niño y debe ser considerado como un criterio más a valorar antes de recibir el alta. El objetivo que acompaña a educar y adiestrar es la evaluación de las capacidades adquiridas por los padres; evaluación continuada que nos permitirá conocer el momento adecuado para el alta a domicilio.

Por último, es necesario el establecimiento de líneas eficaces de comunicación entre el equipo hospitalario y el de atención primaria para que a través del servicio de atención al paciente se coordine la provisión del material necesario para el manejo del estoma en domicilio y se ofrezcan los recursos necesarios para que los padres alcancen un nivel de seguridad y confianza ante las posibles complicaciones que les permita asumir no sólo los cuidados básicos de su hijo sino también los cuidados especializados derivados de la realización de una ostomía.

Una capacitación óptima a los cuidadores evidencian:

1. La disminución de la aparición de complicaciones asociadas al manejo y cuidados de las ostomías pediátricas:
2. Disminución cuali / cuantitativa de los ingresos y visitas hospitalarios derivados de dichas complicaciones.
3. Se fomentará el mantenimiento de la Salud y el adecuado control de la ostomía pediátrica.
4. Será posible conseguir una total implicación de los padres en el proceso de cuidado del niño.
5. La obtención de un alto grado de independencia y autonomía tanto del paciente como de su familia.
6. La máxima normalización de la vida del niño y su familia, fomentando la estancia en su entorno escolar y familiar y favoreciendo su adecuado desarrollo y proceso de socialización.
7. Al centrar las intervenciones en los padres o cuidadores principales nos estamos centrando en lo que constituye el núcleo fundamental del proceso de desarrollo y socialización del niño, siendo los padres los modelos más eficaces para el niño y actuando de filtro entre él y otros contextos sociales.
8. La implicación del niño o adolescente (cuando su etapa de desarrollo y su situación clínica lo permitan) es necesaria puesto que el autoconcepto y la autoestima de éste dependen en gran medida de la percepción de control, autonomía y calidad de vida que éste tenga. Una percepción adecuada reforzará la integración de su enfermedad con el resto de sus experiencias vitales.
9. Mayor grado de aceptación de la ostomía por parte de los padres al sentir control sobre ciertos aspectos clave de la misma. La sensación de control sobre las situaciones reporta elevados niveles de bienestar físico y psicológico.
10. La disminución de los niveles de ansiedad y estrés de los padres ante posibles complicaciones dado que conocerán su causa, origen y posible solución.
11. Fomentar un seguimiento en equipo de estos pacientes con sus núcleos familiares que incluya en los criterios de evaluación aspectos multidisciplinarios, lo que se traducirá en una mayor calidad de la atención sanitaria y un mayor grado de satisfacción para el paciente y para el equipo.

Para desarrollar un programa adecuado de capacitación en el manejo de ostomías pediátricas es necesario:

1. Revisión bibliográfica de la documentación existente relacionada.
2. Diseño del protocolo de manejo y cuidados de ostomías pediátricas.
3. Revisión de las complicaciones que se pueden presentar en el paciente pediátrico ostomizado.
4. Revisión y/o desarrollo de técnicas y procedimientos complementarios (lavado de manos, alimentación).

7.1. Pasos para capacitar a la familia en el manejo del paciente pediátrico ostomizado

- Involucrar a los padres en el manejo del estoma, siempre que las condiciones clínicas del niño lo permitan. Esto facilita la unión y promueve el desarrollo de habilidades necesarias para manejar el estoma después del alta.
- Es importante diseñar una lista de verificación para planificar cuidados e identificar y priorizar necesidades al alta.
- Los cuidadores precisan un informe al alta detallado en el que se recoja los cuidados y datos de interés sobre el estoma de su hijo:
 - Factor etiológico de la ostomía y tipo de estoma.
 - Cuando se ha realizado la última limpieza del estoma y el último cambio del dispositivo.
 - Descripción del régimen de cambio de sistema de bolsa.
 - Patrón de deposición habitual, cantidad de heces por kilo de peso y día y consistencia de las mismas.
 - Asiduidad con la que se vacía el dispositivo.
 - Manejo del sistema de drenaje nocturno.
 - Si es necesario modificaciones en la dieta, especificar cuáles. Especificar tipo de alimentación.
 - Medicaciones habituales, especificar cuáles afectan al estoma y sus posibles efectos.
 - Revisión de la ingesta de líquidos.
 - Baño y ducha.
 - Vuelta a la actividad.
 - Socialización.
 - Viajar.
 - Complicaciones potenciales médicas que pueden aparecer y el manejo de cada una de ellas.
 - Complicaciones del estoma, sus signos y síntomas dependiendo del tipo de estoma y las intervenciones de cada uno de ellos.
 - Signos de alarma y cuándo deben acudir a un centro médico o cuándo deben consultar con la enfermera estomaterapeuta.
 - Directrices si los niños requieren atención médica.
 - Material necesario para el cuidado de la ostomía. Código Nacional y referencia de la marca comercial.
 - Dónde y cómo obtener el material.
 - Recursos para las familias y cuidadores.
 - Es importante poner por escrito los cuidados que precisa el estoma.
 - Teléfonos de contacto.



7.2. Capacitación a padres de niños pretérminos y niños hasta los 5 años

Los padres al principio deben observar el procedimiento, posteriormente realizarlo con el profesional sanitario y antes del alta deben realizar el procedimiento de forma individual y totalmente autónoma. Capacitar a los padres en el manejo de signos y síntomas de las complicaciones dependiendo del tipo de estoma.

Es importante involucrar a los niños ayudando a sujetar el material. En muchas ocasiones los padres junto con sus hijos utilizan una denominación original para referirse al estoma, de forma que cuando están fuera de casa se pueden referir a ello y solo enterarse los implicados. Ejemplo “ Mamá, yo creo que pompón necesita vaciarse”...

7.3. Capacitación a padres de niños en edad escolar hasta los 12 años

Los niños en edad escolar necesitan llevar preparado un Kit de cuidado de la ostomía y ropa de repuesto. Los padres deben acudir al colegio y explicar los cuidados específicos que precisa el niño ostomizado.

Es importante establecer un horario para vaciar en privado el dispositivo de ostomía.

Los niños de esta edad deben participar en el cuidado y cambio de los dispositivos de ostomías, gradualmente se aumentará la independencia del niño.

- Capacitar a los pacientes pediátricos: Utilizar juguetes o muñecas con dispositivo de ostomía.
 - Utilizaremos fotografías de otros niños con ostomías
 - Utilizaremos videos, cuentos, páginas webs.
 - En el caso de adolescentes buscaremos grupos de apoyo para jóvenes.
- Capacitar a cuidadores y pacientes con deficiencia visual:
 - Utilizaremos material con letra grande.
 - Los pacientes pueden grabar instrucciones en audio.
 - Iluminación adaptada, espejos de pie y ampliados para la visualización del estoma.
 - Bolsas con ensamble de señalización con clic.
 - Uso de discos o placas de ostomía precortada.
 - Señalización táctil de la ubicación del estoma, disco o placa.
- Problemas de aprendizaje analfabetismo, pacientes sordomudos, pacientes que no hablan nuestro idioma:
 - Utilizaremos imágenes y símbolos para el aprendizaje.
 - Uso de objetos reales y fotografías para transmitir mensajes.

- Nos ayudaremos de logopedas o traductores de lenguaje de signos para transmitir la información.
- Podemos utilizar a través de internet guías que estén en otro idioma, o ponernos en contacto con asociaciones de otros países.
- Paciente en silla de ruedas:
 - Siempre que sea posible y la cirugía no sea urgente se realizará un marcaje estando el paciente sentado en silla de ruedas.
 - Bolsa cerrada para que se pueda retirar totalmente.
 - Prolongación de los tubos de drenaje para urostomías y ostomías fecales de alta producción.
 - Precisan discos y placas de duración prolongada.

7.4. Capacitación a padres y adolescentes

1. Vaciar correctamente y cambiar el dispositivo de ostomía.
2. Preparar el material necesario y llevarlo siempre consigo.
3. Ser capaz de detectar signos y síntomas de complicaciones tales como: su tratamiento precoz y cuando es necesario acudir a un centro sanitario.
4. Conocer que alimentos pueden producir aumento de gases, diarrea, obstrucción, olor, o disminuir la consistencia de las heces.
5. Conocer las posibilidades existentes para bañarse en lugares públicos, en piscina, mar, practicar deportes y los distintos dispositivos adecuados para cada situación.
6. Se planificarán situaciones en las que el adolescente se vaya de camping, viaje, o pase la noche fuera de casa. Es importante que prepare una bolsa de emergencia con todo lo necesario.
7. Es importante para los adolescentes conocer otros adolescentes con estomas.



Capítulo 8

Impacto Psicosocial

Impacto psicosocial

1. Derivados del desarrollo y percepción de la enfermedad.
2. Derivados situación física o biológica.
3. En la familia.

Derivados del desarrollo

Cada grupo de edad responde de determinada manera, según etapa del desarrollo, cómo se entiende e interrelaciona con el entorno y cuáles sean las creencias, valores y actitudes de la familia. Lo que el niño percibe de su enfermedad, no es tanto su significado como sus consecuencias.

En general los niños con patologías crónicas que precisan ostomía:

- Mayor dependencia adultos
- Desarrollo personalidad inmadura e insegura. Aislamiento
- Mejor afrontamiento si apoyo familiar y del entorno

Es fundamental conseguir una buena comprensión de la enfermedad y la participación en los cuidados, a través de explicaciones detalladas, escucha atenta y consideración de sus propuestas.

Es necesario y muy útil mantener las rutinas habituales para que la adaptación a la situación se lleve a cabo de la forma menos traumática posible.

Derivados de la situación física o biológica

Es frecuente que la mayoría de las enfermedades en la niñez produzcan alteraciones del crecimiento y del desarrollo, pudiendo éstas ser reversibles o no. Los niños suelen experimentar enlentecimiento en su desarrollo, sobre todo si aparece en los tres primeros años de vida o en la adolescencia. También influye el tipo de enfermedad y su gravedad.

Pueden verse implicados otros factores: psicológicos, genéticos, malnutrición, infecciones repetidas, alteraciones hormonales e hidroelectrolíticas, hipoxia, tratamientos tóxicos, dolor, movilidad, pérdidas corporales.

En la familia

El impacto de la enfermedad que ocasiona que el niño precise una ostomía repercute en toda la familia. Si es capaz de afrontar la situación será de gran ayuda y facilitará que el niño llegue al máximo desarrollo de sus capacidades.

Las reacciones y fases por las que pasa la familia se parecen a las que tienen lugar en el proceso de duelo:

- Respuesta inicial. Choque emocional, incredulidad, dolor anticipatorio, no comprenden el comportamiento del niño

- Toma conciencia. Impotencia, tristeza, ira
- Adaptación. Reinicio relaciones con el niño
- Reorganización. Comprensión comportamiento niño. Satisfacción necesidades

Por otro lado aparecen también problemas de tipo social y emocional entre los que se encuentran:

- Cambios relaciones intrafamiliares
- Cambios relaciones extrafamiliares
- Estigma
- Distintos patrones para afrontar el problema:
 - Positivos:** dar un significado especial a la enfermedad, restar importancia a las cosas de la vida diaria que no pueden realizarse. Compartir las dificultades con otras personas, normalización.
 - Negativos:** sobreprotección e incapacidad para disciplinar al niño, cierto grado de separación o rechazo, culpabilizar a uno de los miembros de la pareja o a uno mismo.

En caso de ingreso hospitalario este es siempre traumático en el sentido de que altera la rutina familiar y sitúa a sus miembros en un entorno inicialmente hostil y desconocido. A esto hay que sumar los sentimientos de miedo, angustia, ansiedad, rechazo... que genera la situación de enfermedad del niño. Cuando la enfermedad que afecta al niño se cronifica y la hospitalización prolongada, el proceso de aceptación de la enfermedad como nueva circunstancia vital y la adaptación a la misma tiene lugar ante los ojos expertos de los profesionales, y muy especialmente de los profesionales de Enfermería. Esta circunstancia debe ser aprovechada para elegir el momento adecuado en el que iniciar el programa de educación sanitaria y capacitación de padres.

8.1. Reacciones del niño ostomizado ante la hospitalización

Factores a tener en cuenta:

- Edad y etapa de desarrollo
- Capacidad de adaptación y destrezas adquiridas
- Qué significa la enfermedad niño/padres
- Experiencias previas
- Grado de dolor e incapacidad
- Separación de la familia
- Características del centro
- Tiempo de hospitalización

Lactantes

- La separación del entorno habitual puede producir temor e inseguridad. Nota la falta de continuidad en los cuidados (rituales alterados). Es la causa de tensión emocional más importante.
- Tratamientos desagradables generan desconfianza



Reproducir todo lo posible las características de su entorno, hábito de sueño, comida, juego.

Favorecer que los padres estén el mayor tiempo posible con ellos. Desarrollan ansiedad de separación si su madre no está presente. Si esta separación se evita tienen una enorme capacidad de soportar cualquier tipo de estrés.

Niños de 1 a 3 años

- Principal factor estresante es la separación. Lo que más teme es que le abandonen. Crisis de separación: protesta, desesperación, desprendimiento o negación (Robertson)
- El hospital es un lugar extraño, las costumbres, horarios, incluso el lenguaje es diferente

Según la OMS la edad más vulnerable va de los 6 meses a los tres años para que se produzca un trauma emocional.



Preescolar

- Ve la enfermedad como castigo. Se siente culpable
- No les gusta la pérdida control, restricciones físicas, cambios rutina, la dependencia forzada.
- No comprende el funcionamiento corporal
- No comprende bien el concepto de integridad corporal. Muy sensible a la idea de cambios en su cuerpo
- Contagio por proximidad física
- Tolera mejor la separación salvo en momentos de tensión.
- No han desarrollado el concepto de tiempo relacionado con el reloj
- Miedo a la oscuridad y ambientes desconocidos (animismo)
- Regresión

Escolar

- Mayor comprensión del proceso enfermar
- Mejor conocimiento funcionamiento corporal
- Enfermedad: amenaza imagen corporal
- Miedo a lo desconocido. Temen al dolor y a los daños corporales
- Preguntan sobre su cuerpo y la enfermedad. Aceptan bien las explicaciones
- Manejan mejor la separación
- Pueden cooperar en sus cuidados y tratamientos a seguir. Les gusta la sensación de tener el control. Para ellos el logro de la independencia es muy importante
- Comunes sentimientos de soledad, aburrimiento, aislamiento, depresión

Adolescente

- Mayores mecanismos de adaptación aunque es un grupo muy vulnerable
- Miedo a perder el control (pérdida identidad). La función de paciente fomenta la dependencia y la despersonalización. Nuevas figuras de autoridad
- Miedo alteración imagen corporal, separación grupo de amigos
- Gran relevancia a la imagen corporal. Cambios = ser diferente a los amigos = tragedia
- Suelen reaccionar al dolor con autocontrol
- Entienden la enfermedad como un proceso dinámico. Pueden participar toma decisiones en cuanto a tratamiento y cuidados

Si tenemos en cuenta las etapas o fases de afrontamiento de un proceso de enfermedad descritas por *Elisabeth Kubler Ross* (negación, ira, negociación, depresión y aceptación) nos daremos cuenta de que no es posible pretender una estrategia educativa si el proceso se encuentra aún en una de las cuatro primeras fases. Sin embargo estas fases no se dan siempre de forma ordenada, alguna de ellas puede no presentarse y otras incluso repetirse. Por ello es esencial la observación y valoración continua para detectar el momento adecuado en el que dicha estrategia pueda tener sentido, no sólo para los profesionales sino también y especialmente para el niño (según su edad) y sus padres.

Otro aspecto fundamental que debe ser tenido en cuenta para realizar esta tarea educativa es que tanto para el niño como para sus padres, el ámbito hospitalario y en concreto la unidad de hospitalización pediátrica se constituye como un sistema con una serie de estructuras y agentes sociales muy determinados. Inmersos en este sistema, el niño y sus padres experimentarán una serie de cambios y alteraciones físicas que determinarán en el futuro su identidad, su historia vital (Cuadro 3). La historia pasada, presente y futura de su proceso de enfermedad será evaluada una y otra vez, de forma constante en base a las diferentes experiencias a las que se vean sometidos.

8.2. Reacciones de la familia ante la hospitalización

- Interrumpe las actividades y funciones habituales: tensión y malestar
- Desprotección
- Incredulidad
- Culpa
- Impotencia
- Ansiedad

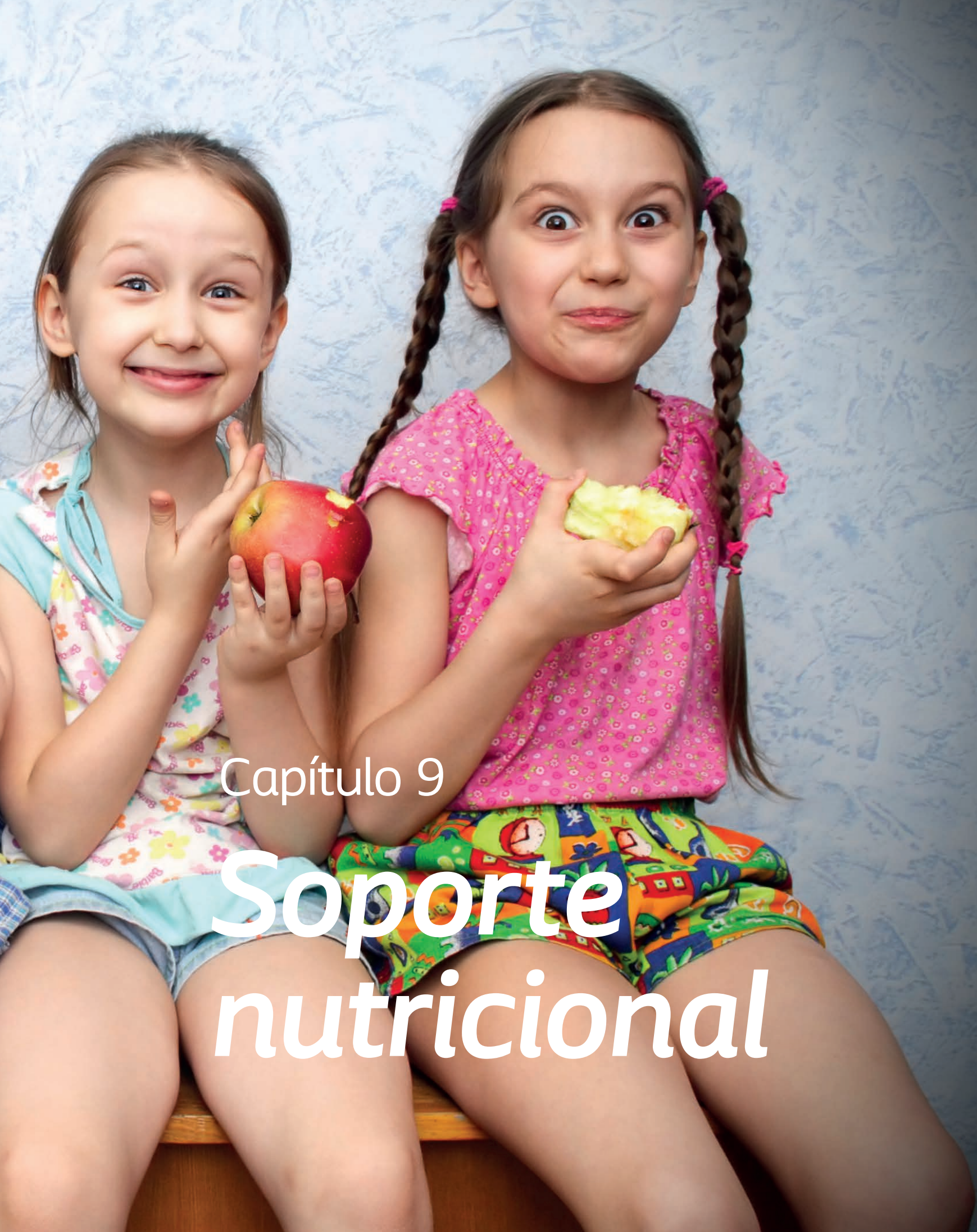Factores que influyen:

- Gravedad de la enfermedad
- Experiencias previas
- Tipos y número de procedimientos
- Sistemas de apoyo disponibles
- Creencias culturales y religiosas
- Formas de comunicación entre los miembros de la familia

De esta evaluación y valoración constante surgirá de forma determinante el establecimiento de prácticas y la atribución de significados con respecto a la enfermedad. Este proceso de atribución de significados permitirá al niño y su familia llevar a cabo una objetivación de la enfermedad y en base a ésta se generarán prácticas en torno a ella. Si los profesionales que trabajamos con ellos tenemos como objetivo educar, debemos estar alerta ante dichos procesos e incidir en la generación de prácticas correctas y adaptativas.

En la generación de estas prácticas está la clave de un correcto mantenimiento de la salud y control de la enfermedad tras el alta, así como de una reorganización familiar y social adaptativa a la nueva situación.





Capítulo 9

Soporte nutricional

9.1. Dieta en niños con función intestinal intacta

Prematuros y nacidos a término hasta los 12 meses

Siempre que se tenga la función óptima del intestino, no haya habido resecciones intestinales y el enterocito y mucosa no están dañados, mantengan función intestinal intacta y las pérdidas por peso y día no conlleven riesgo de desequilibrio hidroelectrolítico, estos niños pueden comer alimentación normal para su edad y fórmulas adaptadas a su edad sin restricciones impuestas por la presencia del estoma.

Pacientes con una enfermedad resultante de una malabsorción, o tienen un síndrome de intestino corto, deben tomar dieta especial.

Niños de 1-3 años y Preescolares de 3-5 años

Normalmente no tiene restricciones en cuanto a la alimentación a no ser que el niño sufra un fracaso intestinal de distinta índole.

En el caso de ser portador de ileostomía es conveniente cortar la comida en pequeños trozos para evitar obstrucciones intestinales. Observar el débito en algunos casos la comida puede eliminarse entera en el dispositivo porque no se han digerido bien los alimentos, en ese caso alentar el aumento de ingesta de líquidos. En el caso de que el niño sufra un fracaso intestinal es el servicio de gastroenterología y nutrición el que da directrices de como debe ser la alimentación del menor.

Escolares de 6 a 12 años

En el caso de colostomías no presentan restricciones, en pacientes ileostomizados deben masticar la comida bien y comer lentamente alimentos que sean fácilmente digeribles. Es importante revisar la comida que puede causar obstrucción, aumento de gases, cólicos o diarrea. Los alimentos que son propensos a causar obstrucción deben de ser probados de uno en uno, en ocasiones hay alimentos que tienden a juntarse y formar una masa difícil de digerir o expulsar. Entre los alimentos problemáticos suelen estar las nueces, palomitas, coco, piel y semillas de frutas, verduras y ensalada de col. En caso de administrarse a los niños deben de ser bien masticados o triturados.

Los alimentos en forma de tabletas recubiertas o en cápsulas de liberación retardada también pueden salir enteros en las bolsas y no ser de beneficio alguno.

Ciertos alimentos como la remolacha o alimentos ricos en betacarotenos , zumo de tomate , colorante alimenticio o fármacos pueden teñir el débito de color semejante a la sangre.

Es importante que los niños ingieran el líquido que su gastroenterólogo les recomiende para evitar deshidratación y desequilibrios hidroeléctricos.

En el caso de aumentar el consumo de fibra es necesario incrementar el consumo de líquidos, al igual que en el caso de enfermedad, diarrea, durante el calor extremo o práctica de ejercicio físico. El tiempo de tránsito intestinal varía de unos pacientes a otros, desde 20 minutos a varias horas.

Adolescentes de 13 a 20 años

En el caso de colostomía: observar los alimentos que causan aumento de gases y olor en el débito. Los adolescentes pueden planificar dieta en consecuencia cuando comen fuera de casa o con amigos.

En el caso de ileostomías: se les puede aconsejar como al grupo de escolares, comer despacio y masticar bien los alimentos nuevos. Deben introducirse uno a uno y siempre con moderación.

Consejos prácticos sobre el consumo de ciertos alimentos

ALIMENTOS QUE PUEDEN ESPESAR LAS HECES:

- Compota de manzana
- Mantequilla de cacahuete
- Plátano
- Salvado de avena
- Galletitas saladas
- Pasta
- Copos de avena
- Arroz
- Pan
- Patatas
- Tapioca
- Queso

ALIMENTOS QUE PUEDEN DILUIR LAS HECES:

- Alcohol (Cerveza, Vino, licores)
- Caramelos de regaliz
- Zumo de ciruela
- Chocolate
- Comidas picantes
- Legumbres
- Bebidas con cafeína (te, café, refrescos de cola)

ALIMENTOS QUE PUEDEN PRODUCIR OBSTRUCCIÓN Y QUE ES MEJOR EVITAR LAS PRIMERAS 6-8 SEMANAS POSTERIORES A LA CIRUGÍA:

- Salvado de trigo grueso
- Tripas de embutido

- Frutos secos
- Verduras chinas
- Fruta deshidratada
- Palomitas de maíz
- Huesos y semillas de frutas
- Apio
- Maíz grande
- Pulpa de naranja
- Brotes de judías
- Piña cruda
- Champiñón crudo

ALIMENTOS COMUNES QUE
PRODUCEN GASES:

- Legumbres
- Pepino
- Melón
- Huevos
- Brócoli
- Cebolla
- Piel de manzana
- Cerveza
- Repollo
- Lechuga
- Bebidas carbonatadas
- Nabo
- Coles de Bruselas
- Coliflor

ALIMENTOS QUE PUEDEN AUMENTAR
EL MAL OLOR O CAMBIAR EL COLOR
DE LOS RESIDUOS:

- Ajo
- Pescado
- Espárragos
- Huevos
- Remolacha





ALIMENTOS RICOS EN SODIO:

- Sal de mesa
- Caldo
- Menestra de verduras
- Bacon
- Queso Cheddar
- Jamón
- Caldo de sopa envasado
- Encurtidos
- Pizza congelada
- Salchichas
- Crepes
- Requesón
- Queso curado
- Embutidos
- Salazones
- Conservas

ALIMENTOS RICOS EN POTASIO:

- Plátano
- Orejones
- Suero de leche
- Leche con 2% materia grasa
- Zumo de naranja
- Melocotón crudo
- Tomate crudo
- Patata asada
- Patatas fritas
- Cereales integrales

9.2. Soporte nutricional en niño con fracaso intestinal

El soporte nutricional constituye un pilar terapéutico fundamental en el tratamiento de un niño ostomizado, frecuentemente el niño con enfermedad intestinal presenta imposibilidad de un aporte suficiente de nutrientes por vía oral, lo que obliga a recurrir a la nutrición artificial en sus dos modalidades; la nutrición enteral (NE) y la nutrición parenteral (NP).

La elección de la vía de aporte de nutrientes (enteral/parenteral), depende de la situación funcional del tubo digestivo, siempre se utilizará la vía más fisiológica posible, por lo tanto se instaurará la nutrición enteral siempre que sea posible.

Nutrición enteral

Técnica de soporte nutricional que con intención terapéutica o como parte del manejo de una patología se administran los nutrientes directamente en el aparato digestivo.

El aporte enteral tiene un efecto beneficioso sobre el tubo digestivo ya que favorece la nutrición y el desarrollo del enterocito, también favorece la motilidad y las secreciones gastrointestinales.

La infusión puede ser realizada de forma continua, intermitente (bolus) ó cíclica.

1. VÍAS DE ACCESO:

Hay distintos factores que condicionan la vía de acceso a través de la cual se administra la Nutrición Enteral (NE) en el paciente pediátrico: la duración del tratamiento, el estado y funcionalidad de todos los tramos del aparato digestivo, la enfermedad subyacente, la presencia de otras patologías concomitantes, etc.

- Nutrición enteral oral: las fórmulas se ingieren por boca.
- Nutrición enteral por sonda: Las fórmulas ó alimento se infunden distalmente a través de catéteres: sonda nasogástrica, orogástrica, sonda nasoduodenal y nasoyeyunales(traspilóricas): indicada en reflujo gastro-esofágico, si existe riesgo de aspiración. La alimentación a través de sonda traspilórica exige nutrición continua.
- Enterostomías: gastrostomía yeyunostomía, gastroyeyunostomías en función de la tolerancia, están indicadas si se programa nutrición enteral para más de dos meses.

2. LUGAR DE INFUSIÓN:

- Estómago: Se puede administrar en bolus o continúa, permite la tolerancia de fórmulas con mayor osmolaridad que la vía traspilórica, la funcionalidad del estómago debe estar conservada, con un vaciado adecuado y el niño debe conservar el reflejo nauseoso y tusígeno.
- Yeyuno: Se utiliza en caso de que la alimentación gástrica esté contraindicada por presentar

el niño esofagitis por reflujo grave, ó presentar riesgo de broncoaspiración, o no existir un vaciado gástrico adecuado.

La alimentación sólo puede administrarse de forma continua, ya que en bolus puede producirse dolor, náuseas y síntomas vasomotores por distensión y liberación de hormonas intestinales. En ocasiones puede utilizarse alimentación traspilórica y descompresión gástrica utilizando sonda de doble luz.

3. MATERIAL :

Sondas: de silicona o poliuretano (larga duración), más suaves y flexibles y con menor posibilidad de causar lesiones por decúbito. No son adecuadas para aspiración ya que se colapsan fácilmente, suelen tener un fiador interno para facilitar su colocación.

Antiguamente se utilizaban sondas de polietileno y de cloruro de polivinilo (PVC) pero se endurecen rápidamente, por lo tanto en la actualidad solo se utilizan para descompresión gástrica.

El tamaño depende según la edad y el tamaño del niño; en general para prematuros se utiliza un calibre de 5 French, 6 Fr para lactantes y menores de 4 años, y 8-10 Fr en niños > de 4 años.

Su longitud es variable y la elección depende de la talla del paciente y del tramo del tubo digestivo donde se quiera colocar la sonda. El calibre de las sondas suele oscilar entre 10-22 Fr.

Sondas a través de ostomías:

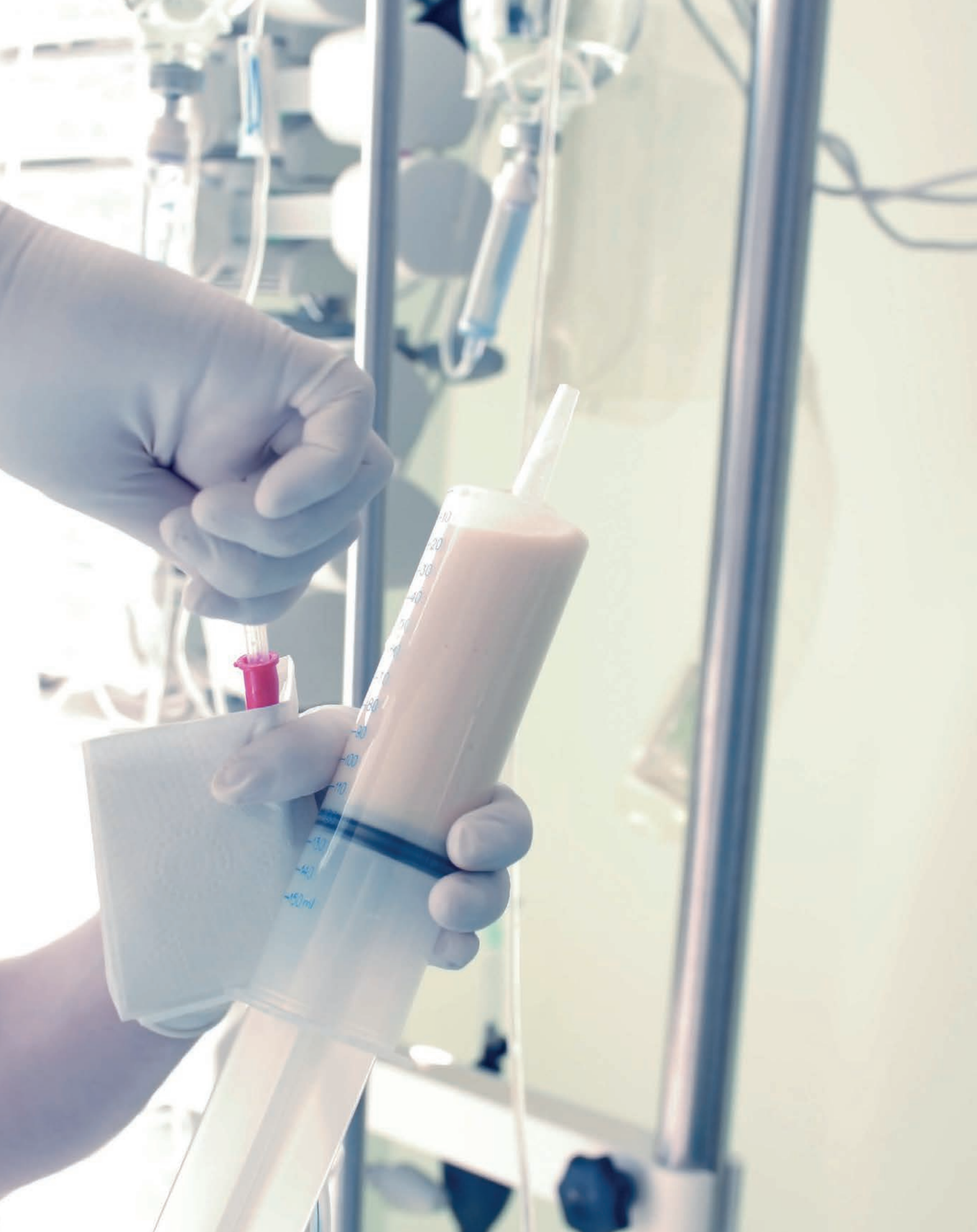- Sondas de pezzet
- Sonda de silicona implantada mediante una gastrstomia endoscópica percutánea
- Sonda de gastro con balón
- Dispositivo de botón con fijación de "globo"
- Dispositivo de botón con fijación de " seta"

Técnicas de realización más frecuentes:

- Cirugía laparoscópica
- Gastrostomía percutánea endoscópica (PEG)

Contenedores: es el recipiente en el que se introduce la dieta a administrar para NE debe reunir las siguientes características; debe ser impermeable, cerrado al exterior, transparente o traslúcido y en el caso de ser reutilizable ser fácil de limpiar.

Sistemas de infusión: puede realizarse mediante gravedad, controlando la velocidad variando el calibre de la vía, ó mediante bombas de infusión volumétricas (ml/h) o no volumétricas (gotas/min, 1 ml/20 gotas).



4. MODO DE ADMINISTRACIÓN, CONTINUA / INTERMITENTE:

Continua: nutrición enteral a débito continuo (NEDC) se realiza a lo largo de 24 horas o durante la noche, en 12-16 horas.

La NEDC permite nutrir adecuadamente, mejora la digestión y la absorción de nutrientes. El estímulo lento y paulatino de los nutrientes administrados en NEDC favorece una recuperación más rápida de la mucosa y una normalización de las vellosidades intestinales en el caso de que exista atrofia de las mismas.

Intermitente: consiste en administrar bolos de fórmula con un intervalo de tiempo determinado, solo está indicada en administración gástrica, si el tracto gastrointestinal está sano y el vaciado gástrico es normal.

5. INDICACIONES:

- Malnutrición calórica-proteica primaria grave.
- Patología neonatal: Gran prematuridad, ventilación mecánica, displasia broncopulmonar, necesidad nutrición trófica, inmadurez del reflejo de succión (edad gestacional < 34 semanas).
- Alteraciones digestivas anatómicas ó funcionales: trastornos deglutorios, reflujo gastroesofágico grave, intestino corto, diarrea grave ó prolongada por patología de la mucosa (infecciones, quimioterapia, radioterapia, enfermedad de injerto contra huésped), enfermedad inflamatoria intestinal, alteraciones graves de la motilidad intestinal (enfermedad de Hirschsprung extensa, pseudoobstrucción intestinal crónica). Alteraciones orofaríngea (hendidura palatina, síndrome Pierre-Robin).
- Dificultad para la ingesta oral y/o deglución: enfermedades neuromusculares , imposibilidad de la alimentación oral por retraso psicomotor, enfermedades del tracto digestivo superior (atresia esofágica, fístula traqueo-esofágica, neoplasias, procesos inflamatorios).
- Metabolopatías.
- Aumento de las necesidades energéticas: Fibrosis quística, cardiopatías, grandes quemados, enfermedad renal crónica, enfermedad hepática crónica.
- Estados hipercatabólicos: enfermedades cutáneas graves con pérdida de integridad (epidermiolisis bullosa), trasplante de progenitores hematopoyéticos, enfermo crítico, sepsis.

6. CONTRAINDICACIONES:

- Obstrucción y perforación intestinal
- Hemorragia digestiva masiva
- Cirugía abdominal reciente

7. FÓRMULAS:

Según la edad del paciente:

- Fórmulas para lactantes (prematuros y a término)
- Fórmulas de nutrición enteral pediátrica para niños de entre 1 y 10 años
- Fórmulas para niños mayores de 10 años y adultos

Según la complejidad de las proteínas:

- Fórmulas poliméricas
- Fórmulas oligoméricas (peptídicas o hidrolizadas)
- Fórmulas monoméricas (elementales)

Según el aporte proteico:

- Isocalóricas. 1 Kcal/ml

Otros criterios:

- Con o sin fibra

Fórmulas diseñadas para prematuros:

Son fórmulas con mayor densidad calórica y proteica.

Fórmulas diseñadas para lactantes a término:

- **Fórmulas poliméricas basadas en leche de vaca intacta (fórmulas humanizadas):** proporcionan una adecuada nutrición a lactantes sanos durante los primeros 6 meses de vida. De 6-12 meses fórmula de continuación complementaria con cereales sin/con gluten, > de 1 año fórmula completa pediátrica. En > de 10 años fórmula completa de adulto. Según necesidades calóricas se pueden complementar con módulos de desxtrinomaltosa (DMT) o MCT (triglicéridos de cadena media)
- **Fórmulas poliméricas basadas en proteína de soja;** no contienen lactosa, contraindicadas en enteropatías y malabsorción
- **Fórmulas oligoméricas o hidrolizadas:** las proteínas son hidrolizadas a péptidos y aminoácidos, los hidratos de carbono pueden ser con lactosa y fórmulas con dextrinomaltosaó ambas, la mayoría tienen el aporte de grasas en forma de triglicéridos de cadena media
- **Fórmulas elementales:** indicadas en alergias graves a las proteínas de la leche de vaca con intolerancia a los hidrolizados ó en cuadros graves de fracaso intestinal¹. El 100% son aminoácidos libres, no contienen lactosa y los hidratos de carbono son en forma de polímeros de glucosa, en ocasiones se añade MCT en cantidades variables. Se utilizan cuando existe compromiso de la absorción, alergia/intolerancia PLV (proteína de leche de vaca) y paso intermedio entre nutrición parenteral o enteral

Fórmulas hipercalóricas y/o específicas de enfermedad:

- **Fórmulas exentas de disacáridos:** como hidrato de carbono contienen fructosa, indicadas en malabsorción de glucosa-galactosa
- Fórmulas para insuficiencia renal
- Fórmulas para hepatopatía crónica
- Fórmulas poliméricas para lactantes
- Fórmulas con alteración del contenido graso
- Fórmulas para enfermedades metabólicas (con exclusión del nutriente cuya metabolización está alterada por el déficit enzimático)
- Fórmulas para insuficiencia respiratoria
- Fórmulas para diabetes e hiperglucemia

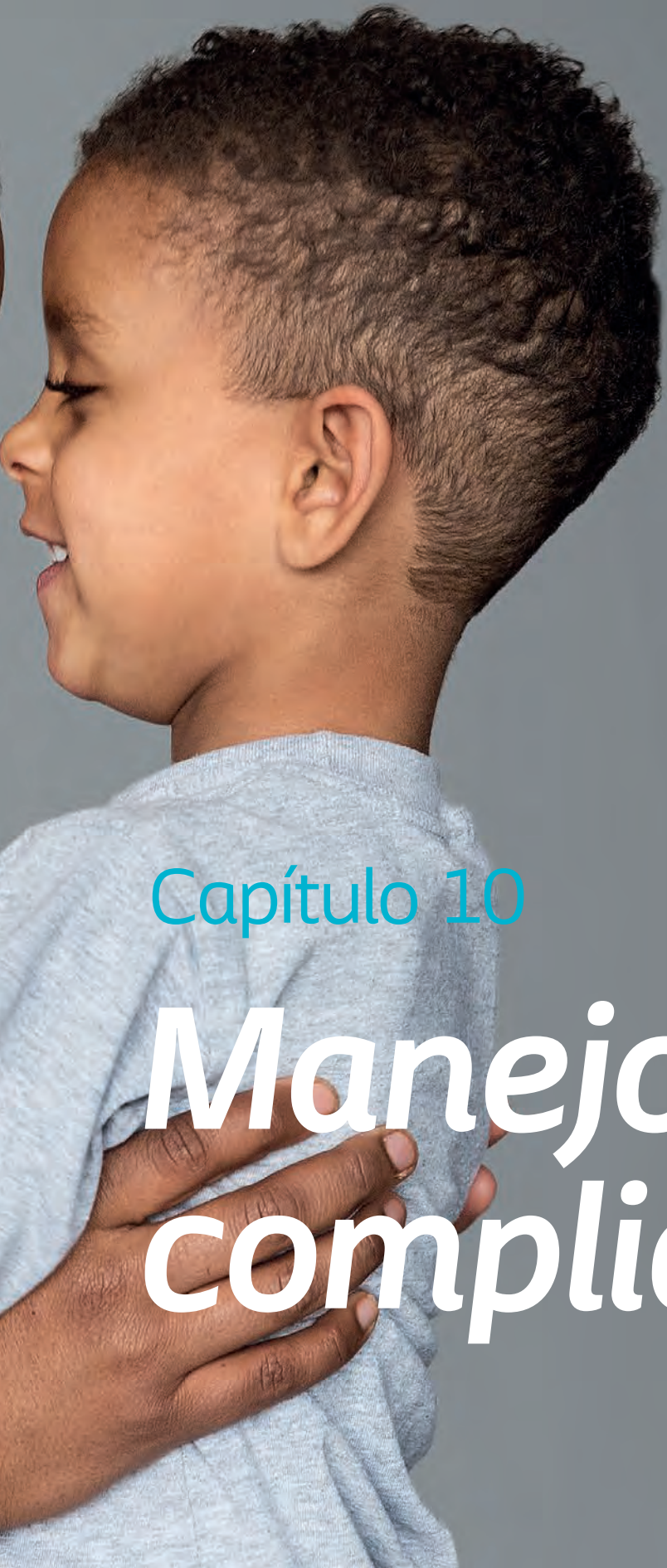Nutrición parenteral

Consiste en el aporte de todos los nutrientes necesarios para mantener la actividad metabólica completa del organismo por vía intravenosa. Puede ser total si es el único aporte de nutrientes en el niño, ó parcial cuando tiene como complemento la nutrición enteral.

Indicaciones:

- Situaciones en las que el niño necesita aportes de nutrientes extra por vía intestinal y no pueden ser cubiertos exclusivamente por vía digestiva.
- En patologías del aparato digestivo que impiden la absorción de nutrientes por vía intestinal.
- Malnutrición severa en pacientes graves que precisen ayuno más de 5 días.
- Está contraindicado en niños que no tengan accesos venosos.





Capítulo 10

Manejo de complicaciones

Traducción y adaptación de *Pediatric ostomy Complications: Best Practice for Clinicians* (Wound, Ostomy and Continence Nurses Society, 2016).

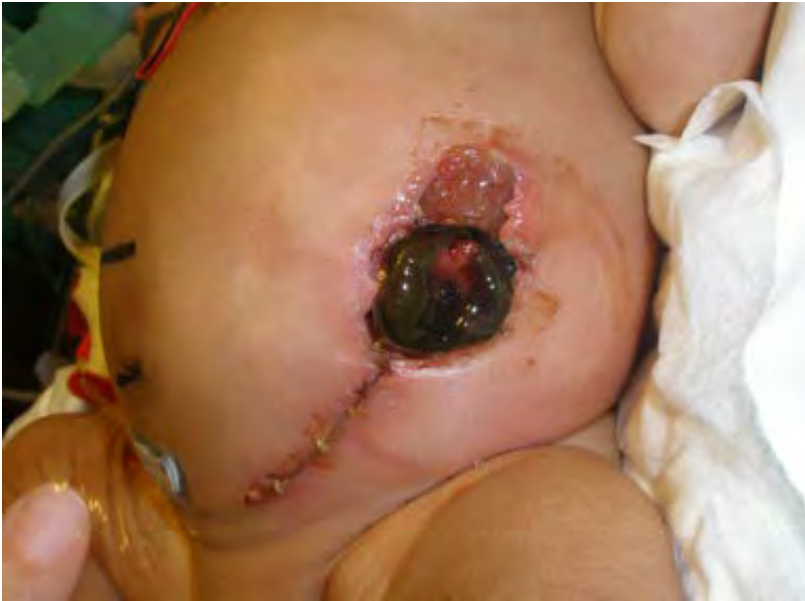Todas las fotos están tomadas de nuestros pacientes con el consentimiento de sus padres.

10.1. Complicaciones del estoma

NECROSIS

DEFINICIÓN/DESCRIPCIÓN:

Muerte del tejido estomal debido a la alteración del flujo sanguíneo. Suele presentarse 24 h después de la cirugía.



Se reconoce por la coloración oscura o parduzca del estoma, muy diferente a su color rojo brillante habitual (Butler, 2009; WOCN, 2014).

A la palpación, el estoma puede encontrarse suave y blando (Butler, 2009) o duro y seco (Jordan&Burns, 2013; WOCN, 2014).

Entre las causas podemos encontrar: Suturas constrictivas; excesiva tensión mesentérica, embolia, hipotensión/hipovolemia, edema severo, aumento de presión relacionado con dispositivo (Butler, 2009; Jordan&Burns, 2013; WOCN, 2014).

INTERVENCIONES:

- Valoración de la coloración del estoma y la apariencia de la mucosa cada 8 horas durante las primeras 72 horas del postoperatorio (WOCN, 2014).
- Adaptar el dispositivo para prevenir constricción del estoma (Butler, 2009; WOCN, 2014).

- En pacientes portadores de ostomías digestivas de eliminación instaurar dieta baja en residuos para favorecer el paso de las heces (*Butler, 2009*).
- Monitorizar frecuentemente signos de edema y estenosis (*WOCN, 2010*).
- Proteger piel periestomal (*WOCN, 2010*).

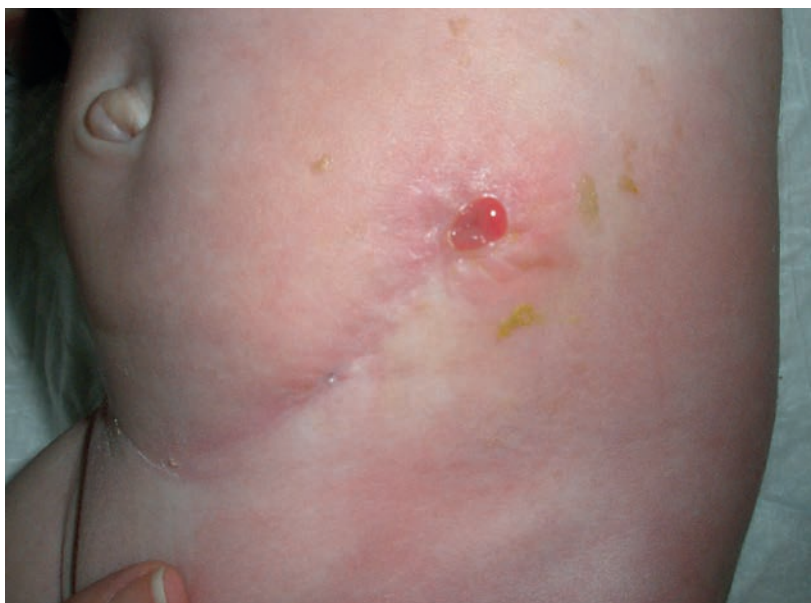PUNTOS CRÍTICOS:

- Notificar al cirujano si la coloración no es rojo/rosada (*WOCN, 2014*).
- Identificar y manejar precozmente situaciones de hipotensión/hipovolemia.
- Valorar dolor, signos de abdomen agudo y otros indicadores de empeoramiento clínico.

ESTENOSIS

DEFINICIÓN/DESCRIPCIÓN:

Estrechamiento del orificio del estoma que ocasiona una inadecuada evacuación.



Entre las causas podemos encontrar: Técnica quirúrgica defectuosa (orificio de pequeñas dimensiones, o lineal, a nivel de la aponeurosis), cierre de la zona periestomal por segunda intención en el postoperatorio inmediato.

También puede ser una complicación tardía.

SIGNOS Y SÍNTOMAS:

- Ostomías digestivas de eliminación: diarrea, dolor cólico, meteorismo, diarreas explosivas (*Jordan&Burns, 2013; WOCN, 2014*).
- Derivaciones urinarias: disminución del débito, dolor en flanco, aumento de orina residual en conductos, salida de orina en proyectil al cateterizar ostomía, infecciones de orina recurrentes (*Black, 2009, Jordan&Burns, 2013; WOCN, 2014*).

FACTORES DE RIESGO:

Tejido de cicatrización en piel periestomal o a nivel de la fascia relacionada con dehiscencias, edema, granulomas, exacerbaciones de Enfermedad de Crohn o neoplasias, inadecuada sutura de la fascia, isquemia/necrosis/retracción/infección del estoma, pobre maduración del estoma, incrustación alcalina en derivaciones urinarias (Black, 2009; WOCN, 2010; WOCN, 2014; Husain&Cataldo, 2008; Butler, 2009).

INTERVENCIONES:

- Descartar enfermedad recurrente (Bafford&Irani, 2013).
- Dieta baja en residuos, aumento de ingesta de líquidos y considerar el uso de laxantes (Butler, 2009; Jordan&Burns, 2013; WOCN, 2010).
- En derivaciones urinaria, acidificar la orina a menos de que se contraindique por otro motivo (United Ostomy Associations of America, 2011).
- Tratar adecuadamente el granuloma con nitrato de plata.
- Evitar la dilatación rutinaria del estoma por riesgo de fibrosis, daño de estructuras adyacentes y evidencia insuficiente (WOCN, 2010; WOCN, 2014; Bafford&Irani, 2013).

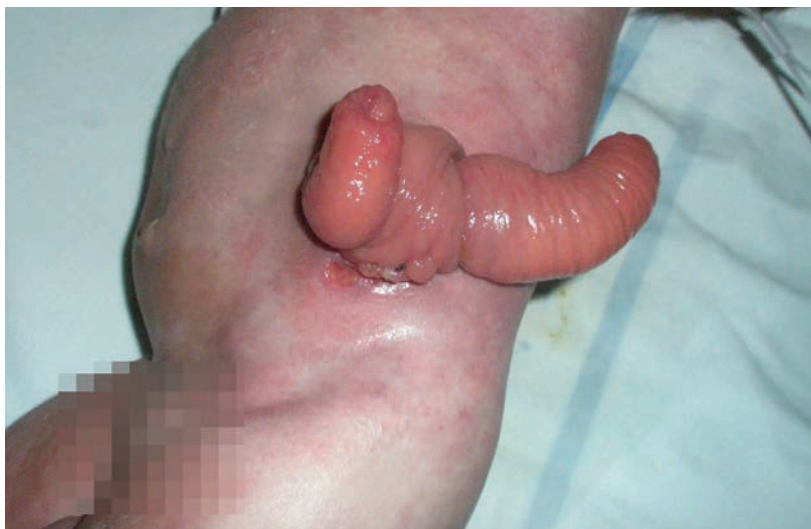PUNTOS CRÍTICOS:

- El uso de derivados de la plata en neonatos no está recomendado por su absorción sistémica.
- Se debe prestar especial cuidado en proteger adecuadamente la piel periestomal con vaselina antes de la cauterización del granuloma con nitrato de plata. Pasadas unas horas se procederá a lavar la zona y aclarar con abundante agua para eliminar restos.
- Notificar al cirujano ya que puede requerirse revisión quirúrgica.

PROLAPSO

DEFINICIÓN/DESCRIPCIÓN:

Excesiva protusión del asa intestinal sobre el plano cutáneo del abdomen, mostrando una longitud superior a la presentada por el estoma en condiciones normales.



Puede aparecer de forma súbita o progresiva en todos los estomas digestivos de eliminación. El prolapso puede ocasionar un compromiso del riego, edema y aumenta el riesgo de trauma.

FACTORES DE RIESGO:

Colostomías en cañón de escopeta (loop), debilidad de la pared abdominal, fijación inadecuada del intestino a la pared abdominal, aumento de la PIA (secundaria a llanto, tos, débil tono muscular y obesidad) (WOCN, 2010).

Transtornos de la motilidad intestinal (Hirschsprung).

Signos y síntomas:

El niño puede estar asintomático o presentar dolor, abultamiento de la bolsa, problemas con el ajuste del dispositivo (Bafford&Irani, 2013; Husain&Cataldo, 2008, Harrison&Boarini, 2004).

INTERVENCIONES:

- Revisar el dispositivo (ajustar diámetro interno de la placa y tamaño de la bolsa para prevenir lesiones en estoma)(Black, 2009; WOCN, 2010, 2014).
- Modificar la placa con cortes radiales alrededor de la apertura estomal para permitir que se expanda cuando el prolapso aumenta (WOCN, 2014).
- Capacitar a los cuidadores en la técnica de reducción del prolapso así como en los signos de alarma que requieren atención médica urgente (dolor abdominal, disminución del débito, obstrucción, cambios en coloración de la mucosa).

TÉCNICA DE REDUCCIÓN MANUAL:

Niño calmado y en posición supina. Aplicación previa de compresas frías para favorecer vasoconstricción y disminuir edema (*Bafford&Irani, 2013; Husain&Cataldo, 2008; Jordan& Burns, 2013*).

Uso de soluciones hipertónicas glucosadas que reducen edema por efecto osmótico (*Bafford&Irani, 2013; Husain&Cataldo,2008; Jordan&Burns, 2013, WOCN,2014*).

Aplicar presión suave con ambas manos (previa higiene de manos, guantes y lubricación de base acuosa) desde la porción distal del intestino de manera que progresivamente de reintroduzca dentro del abdomen.

PUNTOS CRÍTICOS:

- En casos de imposibilidad de reducir el prolapso, isquemia, obstrucción, invaginación o torsión, avisar al cirujano para posible revisión quirúrgica (*Bafford&Irani,2013; WOCN,2014*).
- Es frecuente que tras una reducción manual el intestino vuelva a prolapsar.

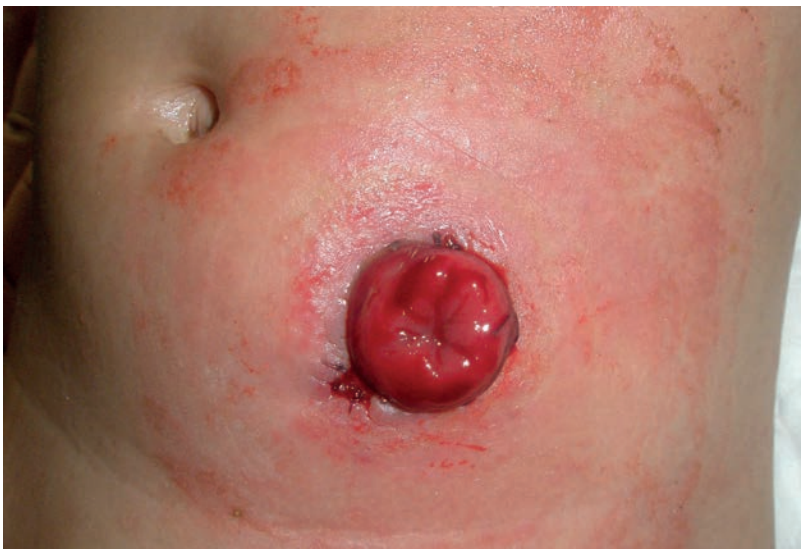SANGRADO

DEFINICIÓN/DESCRIPCIÓN:

La mucosa estomal es un tejido muy vascularizado. Por tanto puede sangrar con facilidad debido a mínimos traumas en manipulaciones tales como:

- Limpieza agresiva del estoma
- Fricción y trauma secundario al dispositivo y su manejo.

Este tipo de sangrado suele ser autolimitado y en sábana.



El sangrado profuso (en general originado en la luz intestinal) puede ser indicador de otras patologías primarias o recurrentes, así como de situaciones de compromiso vital (pancitopenias, alteraciones de la coagulación, hipertensión portal, perforación intestinal...).

INTERVENCIONES:

- En caso de que el sangrado superficial no se autolimita, aplicar presión directa con compresas frías (Husain&Cataldo, 2008; WOCN, 2011a).
- Amchafibrin®
- Surgicel®
- Utilizar un dispositivo que evite presión o trauma como un sistema flexible de 1 o 2 piezas y un tamaño de abertura estomal adecuado.
 - Monitorizar la frecuencia de cambio de dispositivo.
 - Instruir a niños y cuidadores en la prevención del sangrado, especialmente en pacientes con factores de riesgo, así como en la identificación de signos de alarma.

PUNTOS CRÍTICOS:

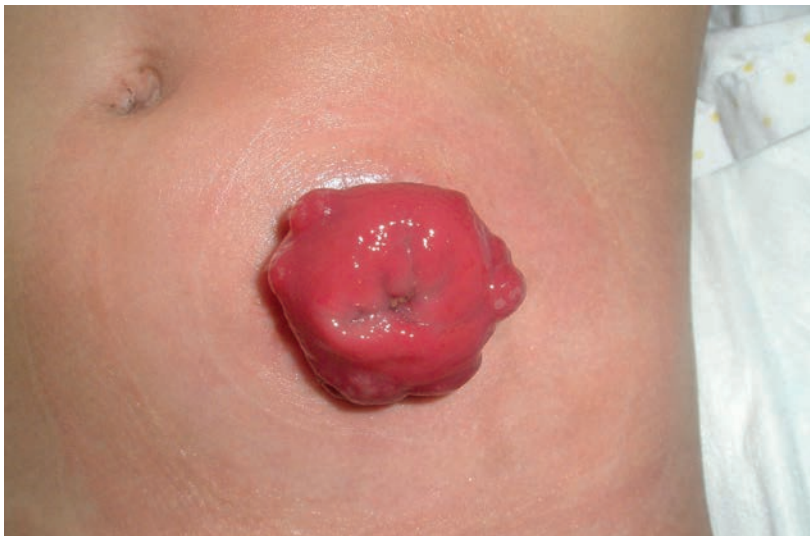- El sangrado profuso es un signo de alarma y debe ser estudiado con urgencia para evitar repercusiones hemodinámicas.

HIPERPLASIA DEL ESTOMA

DEFINICIÓN/DESCRIPCIÓN:

Sobrecrecimiento del tejido del estoma por excesiva exposición al efluente (Sung, Kwon,- Jo&Park,2010).

Ocurre con más frecuencia en pacientes jóvenes y en aquellos con urostomías de anchura inferior a 1 cm (Sung et al., 2010).



INTERVENCIONES:

- Optimizar ajuste del dispositivo para minimizar trauma y contacto con efluente.
- Limpieza cuidadosa.
- Uso de hemostáticos tópicos si hay sangrado.

PUNTOS CRÍTICOS:

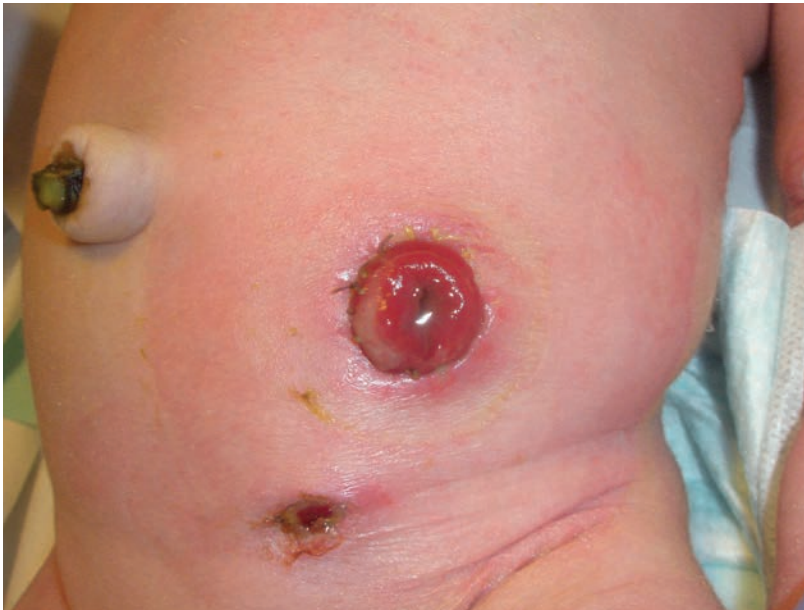- Las lesiones pueden sangrar durante la higiene del estoma y el cambio de dispositivo. Es recomendable extremar el cuidado durante estas maniobras.

LACERACIÓN DEL ESTOMA

DEFINICIÓN/DESCRIPCIÓN:

Lesión en el estoma producida por trauma o presión. En general a causa de un mal ajuste de la placa o fricción de origen diverso (Black, 2009; Colwell, 2004; Jordan&Burns, 2013; WOCN, 2014).

Habitualmente se presenta como una lesión lineal de color blanquecino o amarillento en la mucosa aunque también puede presentarse como una zona sangrante (Jordan&Burns, 2013; WOCN, 2010, 2014).



INTERVENCIONES:

- Valorar sangrado.
- Presión directa, hemostasia tópica... (ver actuación en caso de sangrado).
- Medir estoma y valorar el ajuste del dispositivo, especialmente en caso de prolapso.
- Si la laceración está relacionada con actividad del paciente, realizar educación sanitaria para prevenir riesgos o indicar protectores estomales.

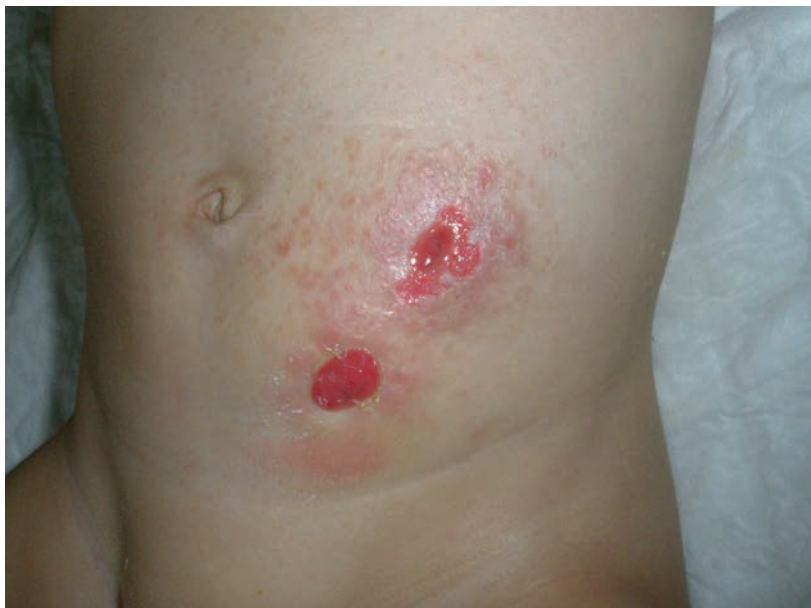PUNTOS CRÍTICOS:

- Identificar y eliminar el factor causal (Colwell, 2014).

RETRACCIÓN

DEFINICIÓN/DESCRIPCIÓN:

La retracción ocurre cuando el estoma se aplana o incluso queda por debajo del nivel de la piel. La profundidad de la retracción puede aumentar cuando el paciente está sentado (Butler, 2009; Colwell, 2004).



Factores relacionados: mesenterio corto, aumento ponderal rápido, obesidad, técnica quirúrgica, excesiva tensión en la sutura a nivel de la fascia, malnutrición, inmunosupresión (Bafford & Irani, 2013; Black, 2009; Butler, 2009; Jordan & Burns, 2013).

INTERVENCIONES:

- Valoración por Cirujano
- Medidas conservadoras: placas convexas comercializadas o elementos convexas creados con resinas moldeables, en ocasiones dispositivo muy flexible de 1 pieza.

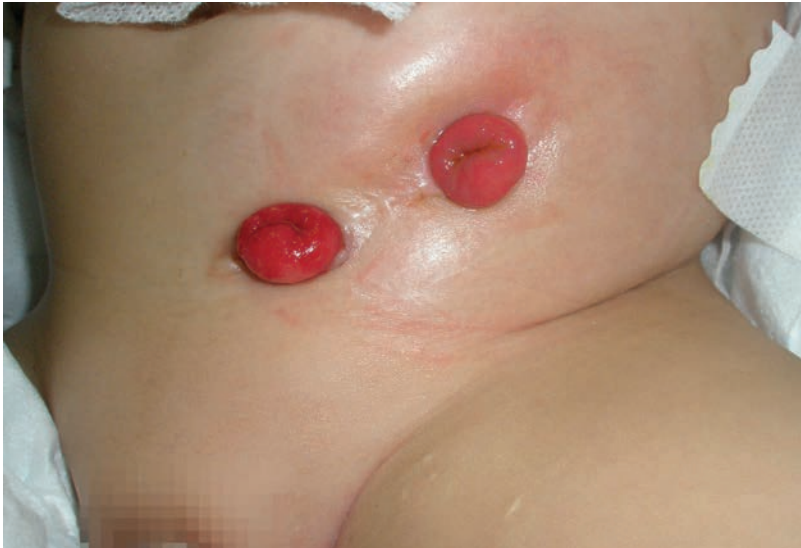PUNTOS CRÍTICOS:

- La retracción puede crear un área cóncava en el abdomen y dificultar el ajuste de cualquier dispositivo, aumentando el riesgo de lesiones en la piel periestomal y afectando a la calidad de vida del paciente.

MÚLTIPLES ESTOMAS

DEFINICIÓN/DESCRIPCIÓN:

Comunes en prematuros, para preservar la máxima longitud de intestino en caso de Enterocolitis Necrotizante. También en ostomías en cañón de escopeta.



INTERVENCIONES:

- En caso de estomas muy próximos, se deben abocar ambos a la misma bolsa, si no hay sospecha de fístula recto vesical, creando en la placa un patrón con dos aberturas. Reforzar en lo posible con pastas selladoras o resinas moldeables.
- Si la fístula distal se sitúa bajo la superficie de fijación de la placa se puede cubrir con alguna barrera, hidrocoloide o hidrofibra.

PUNTOS CRÍTICOS:

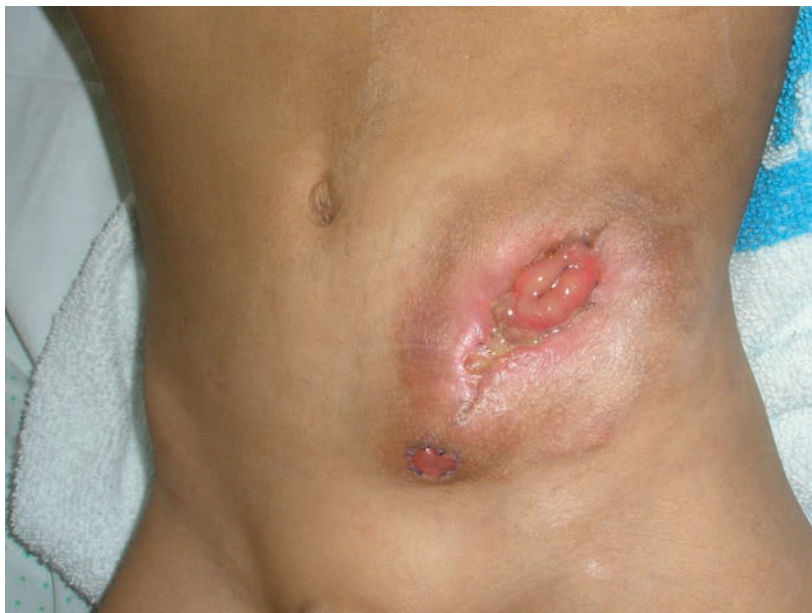- Considerar refuerzos de la placa con apósitos de silicona o hidrocloides.
- Si la fístula distal produce mucho moco, intentar aislar del resto de la estructura de fijación del dispositivo.

OBSTRUCCIÓN PARCIAL/COMPLETA

DEFINICIÓN/DESCRIPCIÓN:

Descenso o ausencia del efluente debido a factores dinámicos o adinámicos (Black, 2009):

- Factores adinámicos: íleo paralítico (secundario a cirugía, medicación, afectación espinal, enfermedad metabólica o trauma)
- Factores dinámicos: enfermedad de Crohn, adherencias, hernia estrangulada, fecalomas. En estomas urinarios, estenosis, hiperplasia epitelial.



Síntomas en ostomías intestinales:

- Distensión abdominal.
- Dolor cólico.
- Náuseas y vómitos.
- Ausencia de sonidos intestinales.
- Edema estomal.

Síntomas en urostomías:

- Infecciones de orina de repetición.

INTERVENCIONES:

Enseñar a los cuidadores a:

- Dar al niño un baño templado.
- Reajustar el dispositivo si hay edema estomal.
- Colocar al niño en decúbito lateral y aplicar masaje abdominal.
- En ausencia de vómitos favorecer la ingesta de líquidos templados para estimular peristaltismo.

El equipo médico debe realizar una adecuada exploración e irrigar a través del estoma si es preciso.

PUNTOS CRÍTICOS:

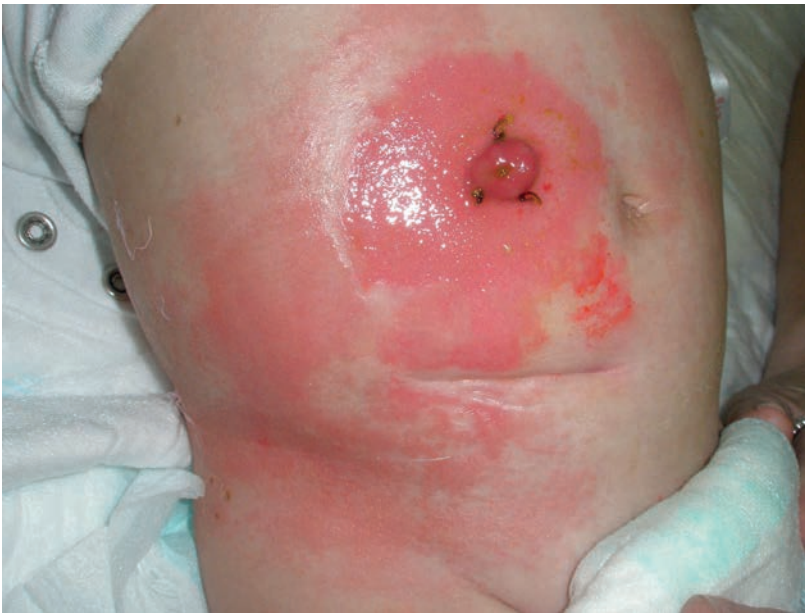- La obstrucción completa de un estoma urinario o intestinal es una urgencia médica.

10.2. Complicaciones periestomales

DERMATITIS DE CONTACTO ALÉRGICA

DEFINICIÓN/DESCRIPCIÓN:

- Se considera poco frecuente, es una respuesta inflamatoria debida a una hipersensibilidad a componentes químicos en productos de los dispositivos, barreras etc (*Husain&Cataldo, 2008; WOCN, 2010*).
- La característica de la dermatitis de contacto es que suele afectar a un área igual en tamaño y forma a la del alérgeno (*Bafford & Irani, 2013; Colwell, 2004; WOCN, 2010*).
- Los síntomas pueden variar en severidad, desde el eritema hasta la lesión exudativa, acompañada de dolor y prurito (*Bafford % Irani, 2013; Husain&Cataldo, 2008*).



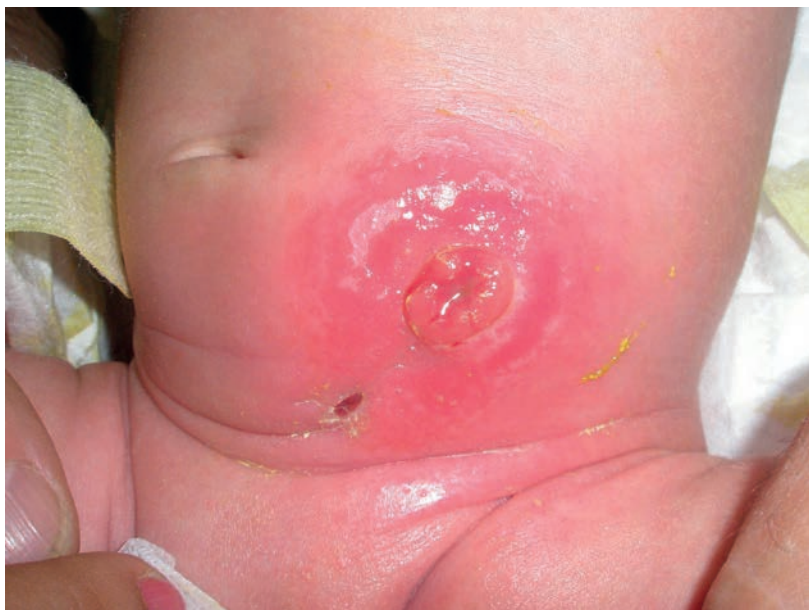INTERVENCIONES:

- Discontinuar el uso de los materiales potencialmente alérgenos.
- Consultar con el equipo médico el uso de antiinflamatorios tópicos.
- Ante la persistencia de la respuesta alérgica, derivar al dermatólogo.

INFECCIÓN FÚNGICA

DEFINICIÓN/DESCRIPCIÓN:

- La causa más común de infección fúngica en pacientes con ostomías es el sobrecrecimiento de una *Cándida* (habitualmente *C. Albicans*).
- Se presenta con pústulas o pápulas, eritema difuso y maceración, pueden observarse también lesiones satélite y los pacientes suelen referir prurito y sensación de ardor alrededor del estoma .



FACTORES DE RIESGO:

- Exposición prolongada a la humedad.
- Inmunosupresores, corticoterapia prolongada.
- Diabetes Mellitus.
- Antibioterapia prolongada.

INTERVENCIONES:

- Optimizar ajuste del dispositivo.
- Uso de polvos antifúngicos y selladores libres de alcohol.

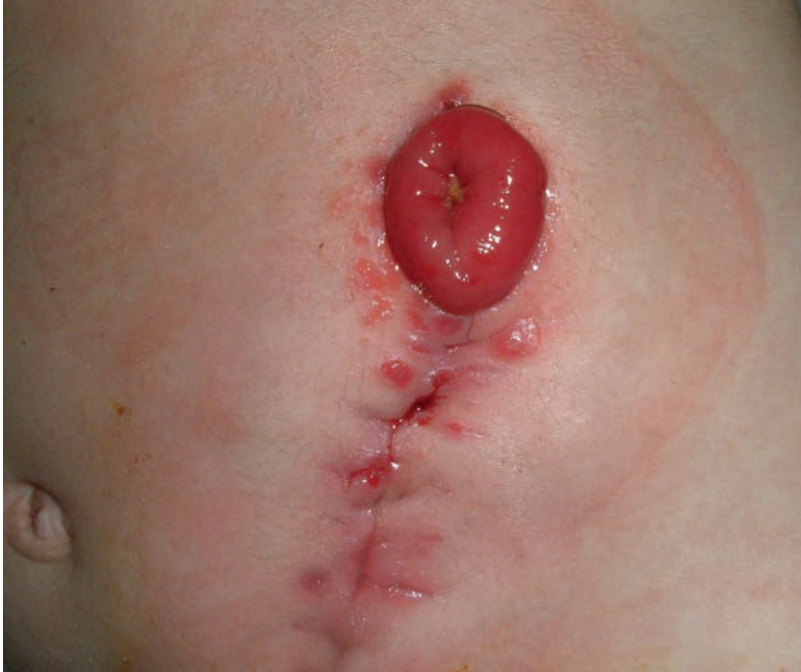PUNTOS CRÍTICOS:

- La prescripción de antifúngicos sistémicos puede ser precisa en casos severos (WOCN, 2010).
- Evitar el uso de cremas antifúngicas que pueden interferir en la adhesividad de la placa.

FOLICULITIS

DEFINICIÓN/DESCRIPCIÓN:

La foliculitis es una inflamación del folículo capilar causado habitualmente por *S. Aureus*, estreptococos o *P. Aeruginosa* (WOCN, 2007, 2010).



Se presenta con pústulas, pápulas o eritema alrededor de los folículos, acompañado de dolor y prurito.

Las causas más frecuentes suelen ser fricción, afeitado agresivo del vello periestomal o retirada traumática de la placa (Colwell, 2004; WOCN, 2007, 2010).

Otros factores de riesgo pueden ser inmunosupresión, diabetes o uso de antibióticos.

INTERVENCIONES:

- Uso de limpiadores cutáneos antibacterianos en los cambios de dispositivo (Colwell, 2004; WOCN, 2010).
- En casos severos considerar la aplicación de antibiótico en polvo en la zona afectada.

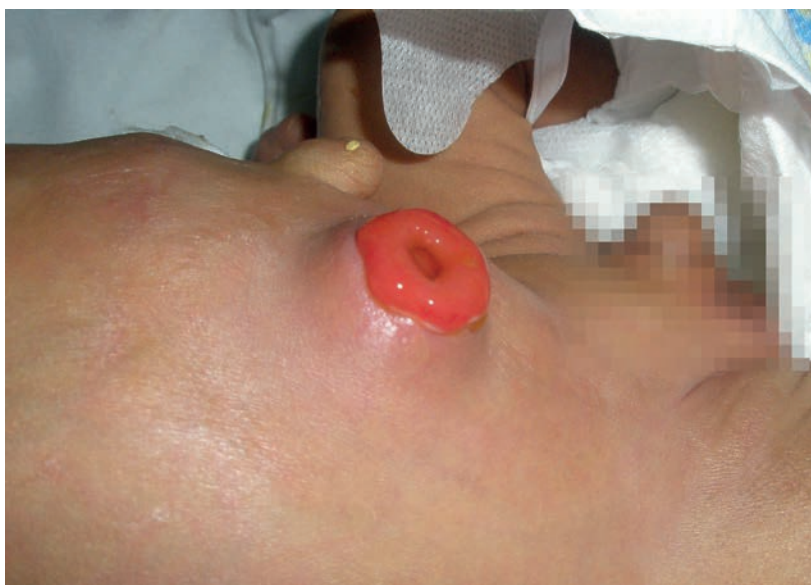Enseñar a los cuidadores/ paciente a:

- Retirar con cuidado la placa.
- Revisar la técnica y la frecuencia del afeitado (en la dirección del crecimiento del pelo, evitar abusar del afeitado).

HERNIA

DEFINICIÓN/DESCRIPCIÓN:

- Defecto en la fascia que permite que una o más asas intestinales protuyan a través del área de debilidad de la pared, observándose la protusión bajo la piel periestomal (WOCN, 2010, 2011b).
- La hernia periestomal es una complicación común en niños debido a la falta de desarrollo de los músculos abdominales y al aumento de presión abdominal que ocurre durante el llanto (Harrison & Boarini, 2004).
- Otros factores de riesgo son: déficit nutricional, infección, uso de esteroides prolongado, tos o vómitos persistentes, estomas en cañón de escopeta, estomas previos, estomas fuera del músculo recto anterior (Husain & Cataldo, 2008).
- Los síntomas suelen ser dolor, discomfort, problemas con el ajuste de la placa (Bafford & Irani, 2013).
- Puede conducir a complicaciones como incarceration, estrangulamiento y obstrucción.



INTERVENCIONES:

- Inicialmente es de elección el manejo conservador (Jordan & Burns, 2013).
- Valorar el ajuste del dispositivo:
Puede ser preciso un sistema de una pieza por su mayor flexibilidad. Considerar el uso de cinturones especiales para ostomías y hernias, colocarlos/retirarlos siempre con el paciente en decúbito supino (WOCN, 2011b, 2014).

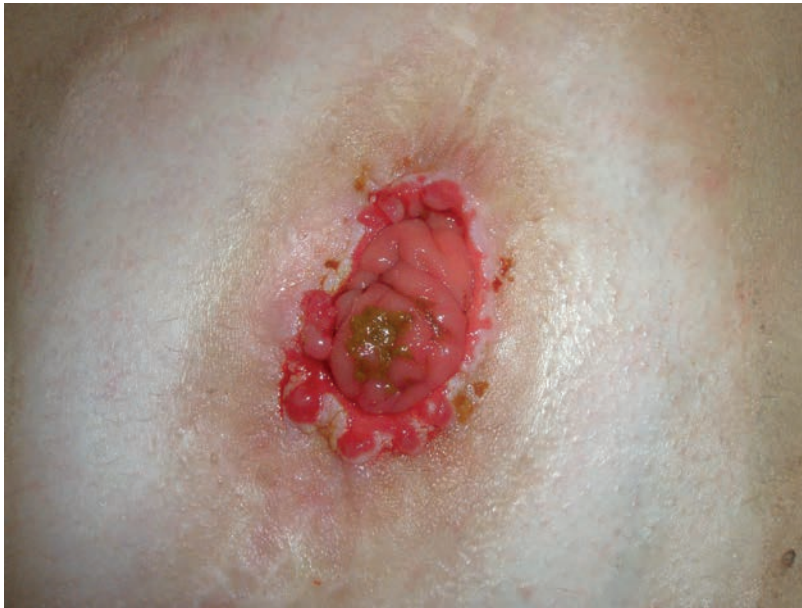PUNTOS CRÍTICOS:

- Instruir a los padres en la identificación de signos y síntomas de alerta (dolor abdominal, oscurecimiento de la coloración del estoma, ausencia de débito, náusea, vómitos, ausencia de apetito) (Colwell, 2004; WOCN, 2014).
- Deben ser siempre valoradas por un cirujano para valorar tratamiento quirúrgico.

HIPERPLASIA DE LA PIEL

DEFINICIÓN/DESCRIPCIÓN:

- Procesos benignos en la piel debidos a la exposición crónica a irritantes, habitualmente debido a un mal ajuste de la placa (Colwell, 2004, Szymanski, , St-Cir, Alam&kassouf, 2010).
- Las lesiones se observan en la unión mucocutánea y pueden variar de coloración, sangran con facilidad y pueden ser dolorosas (Szymanski et al., 2010; Turnbull, 2006; WOCN, 2007, 2010).



INTERVENCIONES:

- El sangrado se puede tratar con hemostásicos tópicos o cauterizando las lesiones con nitrato de plata (Colwell,2004; Colwel et al., 2011, WOCN, 2007).
- Reevaluar el ajuste del dispositivo.

En urostomías/vesicostomías:

- Aumentar la ingesta de líquidos para diluir la orina.
- Valorar por parte de equipo médico la acidificación de la orina con Vitamina C (Szymanski et al., 2010; Turnbull, 2006).
- Si la urostomía/vesicostomía vacía en pañal/celulosa, cambiar frecuentemente y utilizar productos de barrera para proteger la piel (Douri&Shawaf, 2012).

Se puede limpiar la piel con una solución acuosa de ácido acético 2% y aclarar después, para eliminar los cristales y depósitos alcalinos que se incrustan en la piel periostomal (WOCN, 2008).

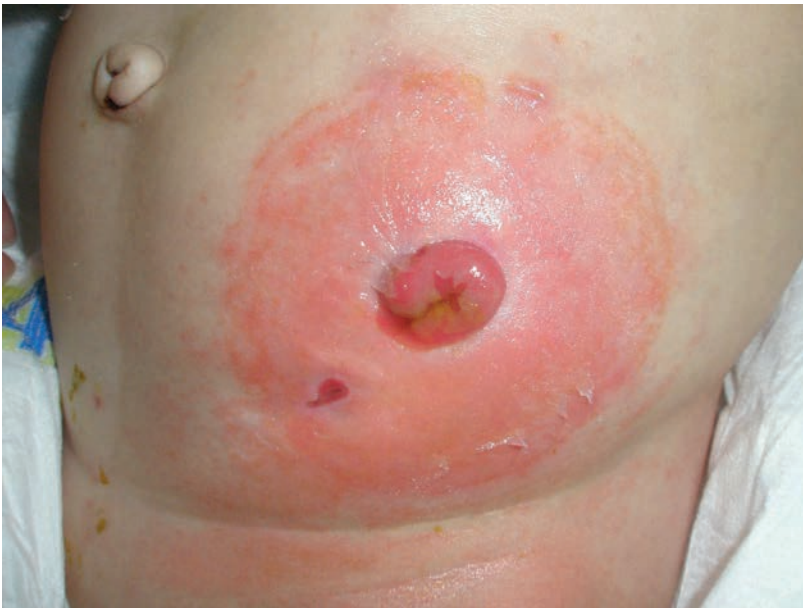PUNTOS CRÍTICOS:

- Corregir factor causal (exposición).

DERMATITIS POR MACERACIÓN

DEFINICIÓN/DESCRIPCIÓN:

- Inflamación y erosión de la piel periestomal debida a la exposición prolongada a orina, heces, humedad o exudado (Colwell et al., 2011).
- Otros factores adicionales son la localización y características del estoma, características del efluente, el daño mecánico y el uso prolongado de la placa (Colwell et al., 2011; Gray et al., 2011).



INTERVENCIONES:

- Identificar causa.
- Optimizar sellado del dispositivo.
- Educar a los padres en la frecuencia del cambio de dispositivo y la comprobación del sellado del mismo, así como en la medición periódica del estoma, el uso de polvos para ostomías y productos selladores.

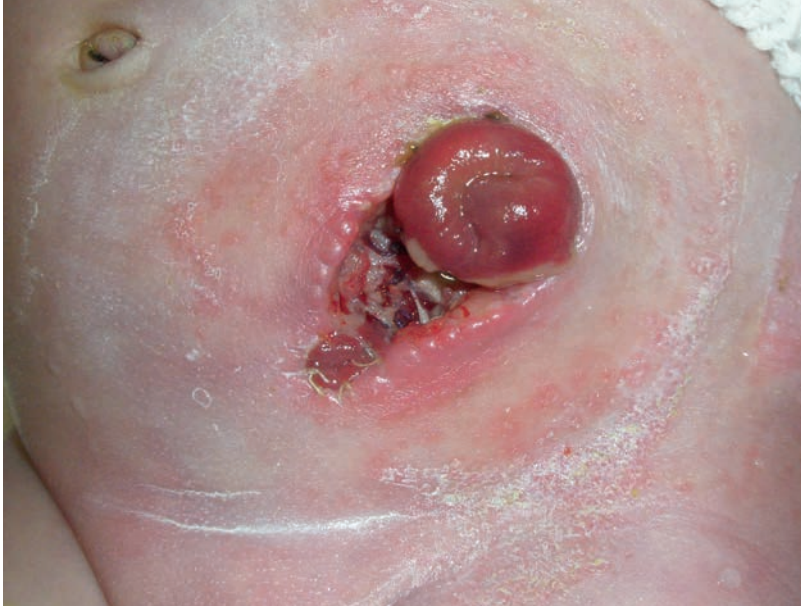PUNTOS CRÍTICOS:

- Actuar sobre el factor causal.

DEHISCENCIA

DEFINICIÓN/DESCRIPCIÓN:

Es una complicación postoperatoria temprana caracterizada por una separación parcial o completa del borde cutáneo y el estoma (Butler, 2009; WOCN, 2010).



Puede ser profunda o superficial y puede conducir a la retracción del estoma (Colwell, 2004; WOCN, 2010).

Los síntomas que la acompañan pueden ser dolor, quemazón y exudado.

FACTORES DE RIESGO:

- Infección, malnutrición, corticoterapia, diabetes mellitus y otras enfermedades concurrentes.
- Tensión en la línea de sutura.
- Necrosis estomal.

INTERVENCIONES:

- Localizar y medir el área afectada.
- Identificar si las características del tejido (granulación, necrosis...)
- Valorar el tipo de drenaje (si hay débito fecal puede ser indicativo de fístula)

OPCIONES DE MANEJO:

- Irrigar el área afectada con suero salino 0.9% y llenar el defecto con un material absorbente (hidrofibra, alginato de calcio, polvos de pectina...) antes de fijar el dispositivo (Butler, 2009; Colwell, 2004; WOCN, 2010).

- Usar un apósito antimicrobiano conjuntamente con antibioterapia si hay infección (WOCN, 2010).
- Si el drenaje de la separación interfiere con el sellado del dispositivo puede ser necesario cubrir el material de relleno con un hidrocoloide para crear una superficie de fijación adecuada.
- Considerar incluir la dehiscencia dentro de la apertura de la placa si drena una alta cantidad de exudado.
- Cambios frecuentes de dispositivo y revaloraciones de evolución.

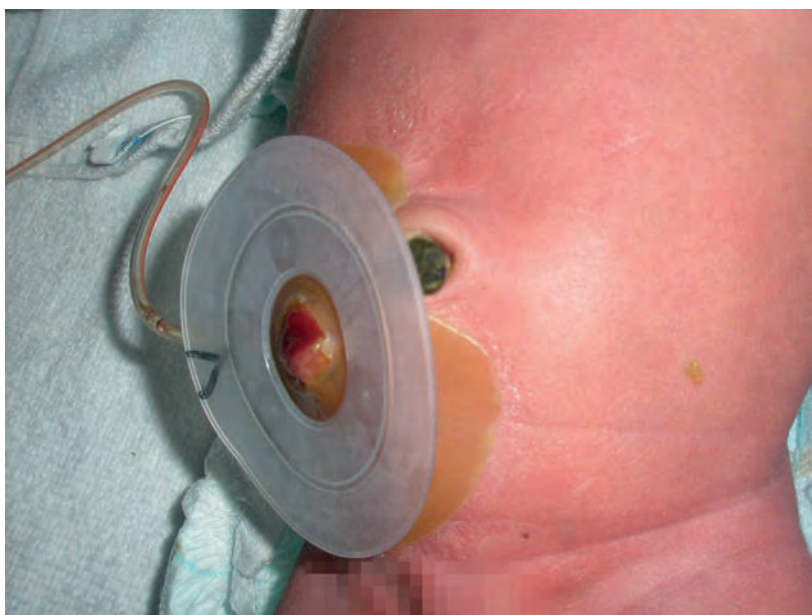PUNTOS CRÍTICOS:

- El cirujano debe valorar el tratamiento quirúrgico.

MUÑÓN UMBILICAL ADYACENTE

DEFINICIÓN/DESCRIPCIÓN:

El estoma se encuentra localizado próximo al muñón umbilical.



INTERVENCIONES:

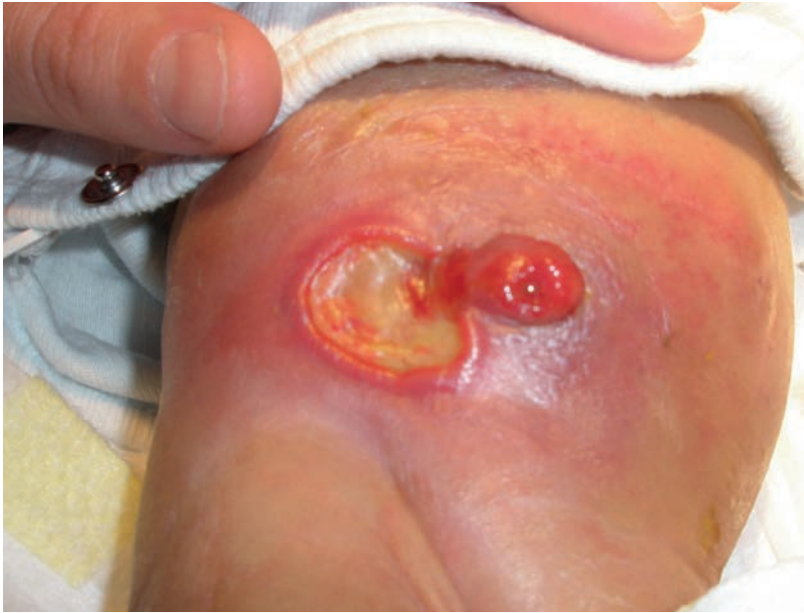- Desplazar la abertura del estoma en la placa y recortar los bordes para evitar el ombligo.
- Reforzar bordes con hidrocloides, apósitos de silicona o transparentes.

HERIDA QUIRÚRGICA ADYACENTE

DEFINICIÓN/DESCRIPCIÓN:

Los estomas suelen estar localizados cerca de incisiones y herida quirúrgicas en recién nacido pre-término (RNPT).

A menudo drenan exudado o generan superficies de fijación que requieren modificaciones del dispositivo para asegurar el sellado.



INTERVENCIONES:

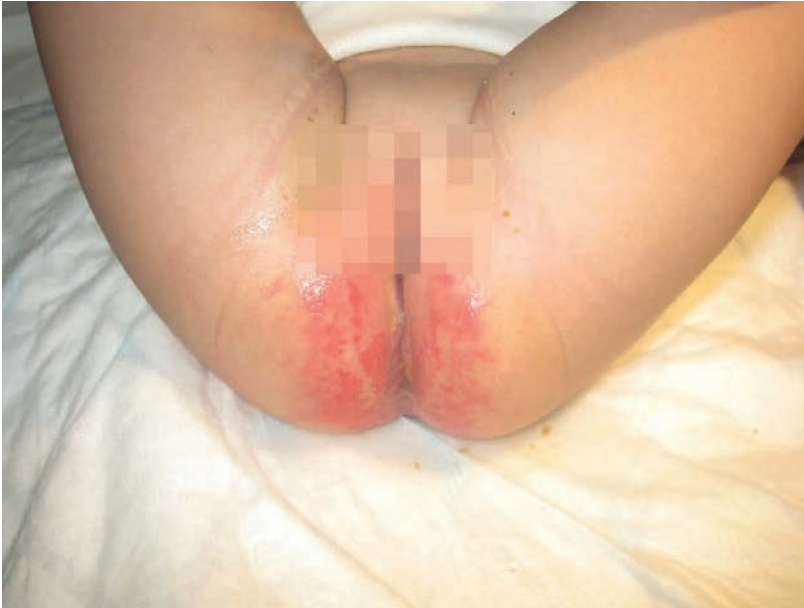- La placa puede colocarse directamente sobre la incisión.
- Si es preciso, rellenar la herida con polvos de pectina o un apósito absorbente (hidrofibra, alginatos).
- Cubrir la herida con un apósito hidrocoloide o de silicona para crear una superficie de fijación.
- Se pueden usar anillos de barrera y pastas libres de alcohol para mejorar sellado.
- Si se requieren cambios frecuentes de apósito, deben utilizarse sistemas de manejo de heridas que permitan el acceso.
- La terapia de presión negativa se puede emplear en heridas abiertas también en edad pediátrica y neonatal (Baharestani, 2007; Bookout, McCord&McLane, 2004; Contractos, Amling, Brandoli&Tosi, 2008, McCord et al, 2007).
- En los niños con Terapia de presión Negativa debe monitorizarse , particularmente en neonatos cuidadosamente la pérdida de fluidos y deshidratación (Baharestani, 2007).

10.3. Complicaciones adicionales asociadas a la ostomía

PERIANITIS POST-ANASTOMOSIS

DEFINICIÓN/DESCRIPCIÓN:

Después del cierre de la ostomía, la exposición de la piel perianal a las enzimas fecales puede causar perianitis.



Un intestino de menor longitud puede disminuir el tiempo de tránsito gastrointestinal y generar malabsorción produciendo heces con un mayor contenido en enzimas fecales, sales biliares y un PH más alto de lo normal (WOCN, 2008).

INTERVENCIONES:

La prevención de la dermatitis asociada a incontinencia debe iniciarse inmediatamente después del cierre de la ostomía:

- Cambio frecuente de pañal procurando que contengan materiales superabsorventes (AWHONN, 2013).
- Si el paciente se alimenta por lactancia materna reforzar la continuidad de la misma ya que las heces de los niños amamantados tiene menores niveles de enzimas y su orina tiene un PH más bajo (AWHONN, 2013).

Puntos clave en el cuidado de la piel para la prevención de la perianitis:

- Higiene, lavar la piel después de cada episodio de micción o defecación, evitar el baño de inmersión, usar jabones de PH neutro con emolientes y agua tibia para un lavado cuidadoso (Black et al, 2011), evitar fricción y toallitas con alcohol, conservantes o perfumes (AWHONN, 2013).

- Hidratación, aplicar hidratante con emolientes sobre piel intacta (*Black et al, 2011*).
- Protección, aplicar crema de barrera con óxido de zinc o dimeticona (*Lekan-Rutledge, 2006*), evitar retirar con fricción las cremas de barrera.

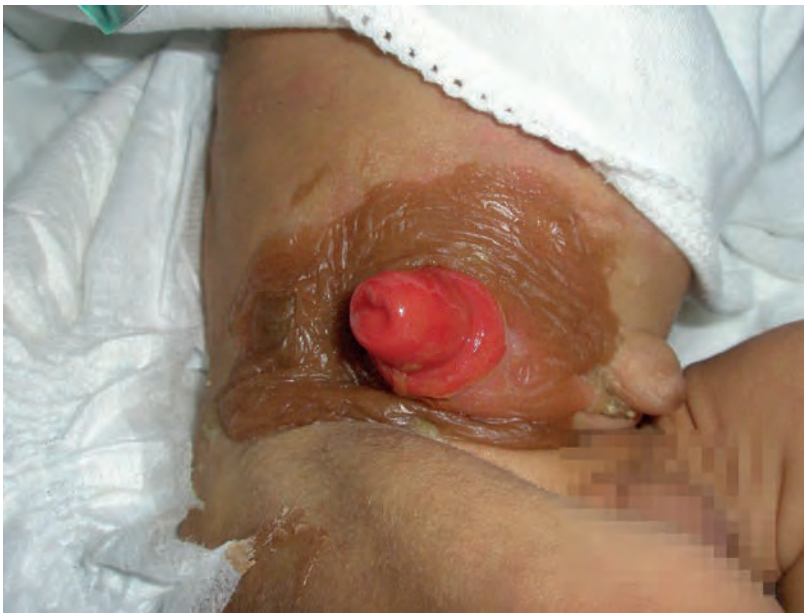PUNTOS CRÍTICOS:

- En casos muy refractarios puede ser necesario que el cirujano pauté irrigaciones de limpieza para evitar el contacto de las heces con la piel lesionada y permitir su recuperación.

IMPOSIBILIDAD DE USO DE BOLSA

DEFINICIÓN/DESCRIPCIÓN:

En ocasiones, determinados factores pueden hacer fallar todos los intentos por colocar un dispositivo para ostomía. Estas situaciones pueden estar relacionados con retracción o estenosis del estoma, factores relacionados con la piel del abdomen o localizaciones dificultosas.



INTERVENCIONES:

- Protección enérgica de la piel periestomal con polvos para ostomía. Sobre los polvos aplicar pasta selladora libre de alcohol.
- Colocar dispositivo de celulosa absorbente vaselinizada sobre la ostomía, superponiendo otras secas sobre esta para recoger el efluente.
- Cambiar dispositivos absorbentes con frecuencia (cada 1-3 horas y siempre que sea necesario).

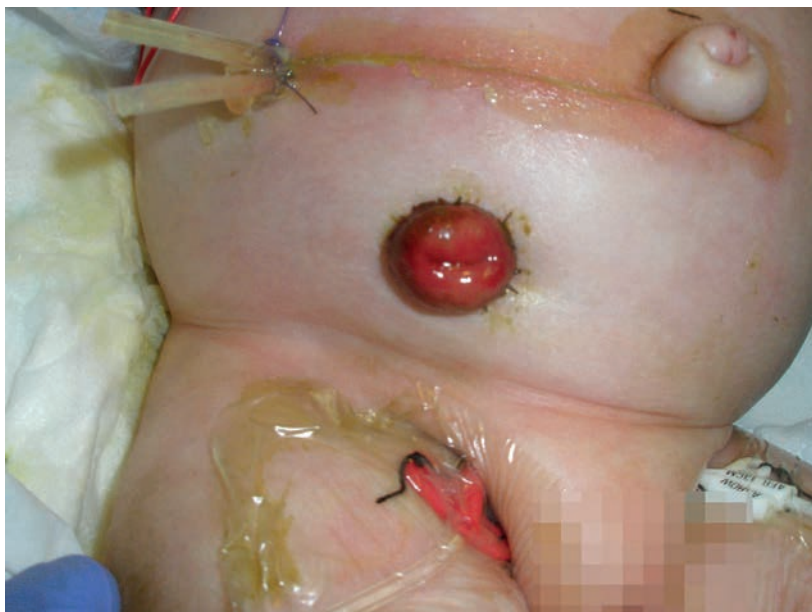
PUNTOS CRÍTICOS:

- Se deben intentar modificar factores para colocar un dispositivo apropiado cuanto antes.

CONTAMINACIÓN DE CATÉTER VENOSO CENTRAL (CVC)

DEFINICIÓN/DESCRIPCIÓN:

- Los pacientes con CVC cerca de ostomías tienen un alto riesgo de infección.
- Las fugas de la ostomía pueden contaminar el catéter.
- Existen evidencias de que el riesgo de sepsis por *Candida* es dos veces más alta en pacientes portadores de CVC y de ileostomía o colostomía (Klatte, Newland & Jackson, 2013).



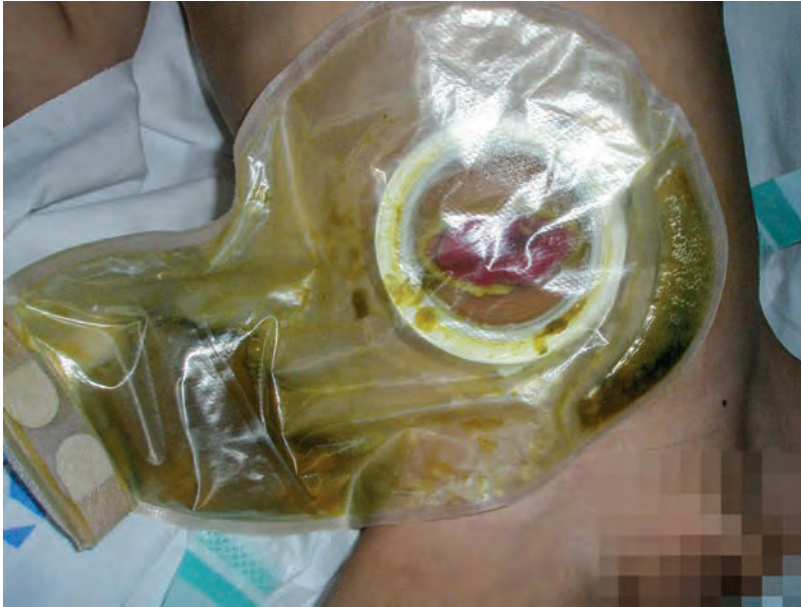INTERVENCIONES:

- Fijar la línea del CVC orientándola lo más lejos posible de la ostomía.
- Pautar cambios de bolsa para adelantarse a las fugas.
- Especial cuidado durante el vaciado de la bolsa.
- Supervisar y optimizar la técnica de fijación y aislamiento del CVC.

ALTO DÉBITO

DEFINICIÓN/DESCRIPCIÓN:

- Más frecuente en resecciones intestinales extensas (Bafford&Irani, 2013).
- Altas pérdidas se asocian a deshidratación, desequilibrio hidroelectrolítico, deficiencias en vitaminas y malnutrición.
- Las colostomías en colon transverso tienen débitos más altos y líquidos que aquellas colocadas en colon descendente (Harrison&Boarini, 2004).
- Las ostomías de intestino delgado son las de mayor débito y de menor consistencia.



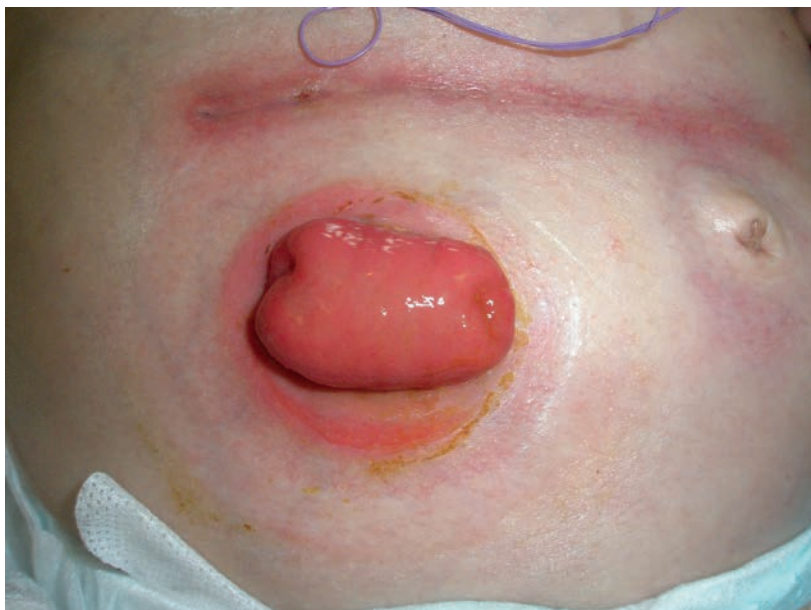INTERVENCIONES:

- Comunicar el alto débito al médico responsable para instaurar, si es preciso, medidas que aseguren el adecuado equilibrio hidroelectrolítico y nutricional (Bafford & Irani, 2013).
- Vigilancia y control del paciente (contabilización de entradas y salidas, control hemodinámico) para identificar signos y síntomas de deshidratación (Doughty, 2006).
- Modificar dieta si es preciso para compactar heces (Floruta, 2004).
- Usar dispositivos de alto débito o bolsas de urostomía conectadas a bolsa colectora.
- Valorar el uso de gelificantes de heces para evitar fugas y en este caso contabilizar débito por peso.
- Vaciar la bolsa con frecuencia.

FUGAS

DEFINICIÓN/DESCRIPCIÓN:

- Un sellado subóptimo del dispositivo puede conducir a fugas y daño en la piel periestomal (Colwell, 2004).
- Los motivos pueden ser por retracción del estoma, mala adaptación del dispositivo, localizaciones dificultosas, o manipulaciones del niño, entre otros.



INTERVENCIONES:

- Retirada cuidadosa del dispositivo. Usar eliminadores de adhesivos basados en siliconas si es necesario (AWHONN, 2013).
- Evitar el uso rutinario de estos productos en recién nacidos de bajo peso para evitar la absorción de tóxicos químicos, o reservar su uso en estos casos cuando un adhesivo muy agresivo deba ser retirado.

Pautar cambios rutinarios de dispositivos.

Valorar el estoma y la adaptación del dispositivo:

- Asegurar un buen ajuste.
- Añadir convexidad si el estoma está retraído o plano (WOCN, 2011).
- Valorar otras medidas de fijación (cinturones, fajas, arcos de fijación).
- Valorar vestimenta para proteger estoma de manipulaciones del niño.





Capítulo 11

***Patrones
funcionales
M. Gordon***

A continuación se recoge una propuesta de uso de los Patrones Funcionales de Gordon para la valoración de enfermería así como sus correspondientes diagnósticos NANDA, resultados NOC e intervenciones NIC.

Hemos pretendido así contextualizar los cuidados del niño ostomizado también en el marco del lenguaje enfermero, a fin de que sirva para el desarrollo y evaluación de planes de cuidado.

Somos conscientes de la existencia de otros modelos y herramientas de valoración e incluso taxonomías e instamos a los profesionales que utilicen otros sistemas a adaptar y mejorar la siguiente propuesta, cuya finalidad no es otra que poner de relevancia la importancia de un buen diseño de planes de cuidados y servir de guía para la revisión de los mismos.

11.1. Neonatales/lactantes

1. Patrón percepción y manejo de la salud

VALORACIONES:

- Antecedentes: Estado General, Edad
- Percepción del estado de salud: bueno-regular-malo
- Vacunas
- Alergias
- Ingresos hospitalarios
- Cuidados del estoma

Diagnósticos (NANDA)		Resultados (NOC)		Intervenciones (NIC)	
00004	Riesgo de infección	0708	Severidad de la infección en el RN	6540	Control de infecciones Protección contra las infecciones Administración de la medicación Manejo ambiental Cuidado de la circuncisión Manejo líquidos Monitorización signos vitales Monitorización respiratoria Tratamiento de la fiebre Vigilancia de la piel
		6550			
2300					
6480					
3000					
4120					
6680					
3350					
3740					
3590					
		1900	Conductas de vacunación	5568	Educación parental: lactante
00080	Gestión ineficaz de la salud familiar	1301	Adaptación del niño a la hospitalización	5820	Disminución de la ansiedad Terapia del trauma: niño Fomentar la implicación familiar
				5410	
				7110	

2. Patrón nutricional-metabólico

VALORACIONES:

- Valoración nutricional:
 - Valoración alimentación: Leche Materna, Lactancia Natural, beikost (horarios y cantidad)
 - Control de peso
 - Valoración de los problemas para comer
 - Intolerancias alimenticias y alergias alimentarias
 - Suplementos alimenticios y vitaminas
 - Nutrición enteral y parenteral

- Estado de la piel:
 - Hidratación de piel y mucosas
 - Escala de valoración de riesgo de integridad de la piel: NSRAS, BRADEN Q, NORTON pediátrica
 - Estado de la piel periestomal
 - Estoma: aspecto, coloración, ubicación y diámetro
 - Complicaciones del estoma

Diagnósticos (NANDA)		Resultados (NOC)		Intervenciones (NIC)	
0008	Termorregulación ineficaz	0801 0117 0118	Termorregulación en el RN Adaptación del prematuro Adaptación del RN	6480 3900 1400 1850 6820	Manejo ambiental Regulación de la temperatura Manejo del dolor Mejorar el sueño Cuidados del lactante
00025	Riesgo de desequilibrio de volumen de líquidos	0601	Equilibrio hídrico	4120 4130 4200	Manejo de líquidos Monitorización de líquidos Administración de NP total
00047	Riesgo de deterioro de la integridad cutánea	1101	Integridad tisular: piel y mucosas	410 610 3590 480	Cuidados de la incontinencia intestinal Cuidados de incontinencia urinaria Vigilancia de la piel Cuidados de la ostomía
0014	Lactancia materna ineficaz	1000 1002	Establecimiento lactancia materna: lactante Mantenimiento LM	5244 5568	Asesoramiento LM Educación parental: lactante
00107	Patrón de alimentación ineficaz en el lactante	1016	Establecimiento de la alimentación con biberón: lactante	1160	Monitorización nutricional

3. Patrón eliminación

VALORACIONES:

- **Eliminación intestinal:**
 - Patrón intestinal: consistencia, regularidad, número y características de las deposiciones, e incontinencia
 - Ostomias: tipo, localización, dispositivos utilizados

- **Eliminación urinaria:**
 - Volumen en 24 h.
 - Características de la orina
 - Derivación urinaria: tipo, localización, temporalidad y dispositivos

- **Eliminación cutánea:**
 - Sudoración, pérdidas insensibles

Diagnósticos (NANDA)		Resultados (NOC)		Intervenciones (NIC)	
00014	Incontinencia fecal	0500	Continencia intestinal	410	Cuidados de la incontinencia intestinal
0096	Motilidad intestinal disfuncional	0501 1015	Eliminación intestinal Función gastrointestinal	430 460 6650	Control intestinal Manejo de la diarrea Vigilancia
00016	Deterioro de la eliminación urinaria	0503	Eliminación urinaria	590	Manejo de la eliminación urinaria

4. Patrón de actividad/ejercicio

VALORACIONES:

- Limitaciones a la movilidad
- Alimentación
- Aspecto de la herida

Diagnósticos (NANDA)		Resultados (NOC)		Intervenciones (NIC)	
00085	Deterioro de la movilidad física	0208 1007 2102	Movilidad Estadonutricional: energía Nivel de dolor	2210 840 1400 3590 180 1100	Administración analgésicos Cambio de posición Manejo del dolor Vigilancia de la piel Manejo de la energía Manejo de la nutrición
00092	Intolerancia a la actividad	0003 2109	Descanso Nivel de malestar	6482 1850 1610	Manejo ambiental: confort Mejorar el sueño Baño
00102	Déficit autocuidados: alimentación	1008	Estado nutricional: ingestión alimentaria y de líquidos	4120 1200 1056	Manejo de líquidos Administración NP total + Administración enteral por SOG
00206	Riesgo de sangrado	0413 1913	Severidad de la pérdida de sangre Severidad de la lesión física	4010 6610 3440	Prevención de la hemorragia Identificación de riesgos Cuidados del sitio de incisión

5. Patrón sueño/reposo

VALORACIONES:

- Horas de sueño
- Descanso nocturno

Diagnósticos (NANDA)		Resultados (NOC)		Intervenciones (NIC)	
00198	Trastorno del patrón sueño	0004	Sueño	1850 840 0480 6926	Mejorar el sueño Cambio de posición Manejo ambiental: confort Fototerapia: regulación del biorritmo

6. Patrón cognitivo-perceptivo

VALORACIONES:

- Constantes vitales
- Muecas
- Nivel de sedación
- Fármacos analgésicos
- Uso escala del dolor

Diagnósticos (NANDA)		Resultados (NOC)		Intervenciones (NIC)	
00132	Dolor agudo	1605 2102 1608	Control del dolor Nivel del dolor Control de síntomas	2300 1400 2260 2210 6540 3660 3520 6482	Administración de medicación Manejo del dolor Manejo de la sedación Administración analgésicos Control infecciones Cuidados heridas Cuidados úlceras por presión Manejo ambiental: confort

7. Patrón autopercepción-autoconcepto

VALORACIONES:

En este patrón se valorara la percepción y el concepto de la enfermedad que tiene los padres. Su nivel de aceptación a la nueva situación de su hijo, temores, problemas, nivel de angustia, impotencia.

Diagnósticos (NANDA)		Resultados (NOC)		Intervenciones (NIC)	
00146	Ansiedad	1211	Nivel de ansiedad	5820 5270	Disminución de la ansiedad Apoyo emocional
00148	Temor	2609	Apoyo familiar durante el tratamiento	7170 7110 5618	Facilitar la presencia de la familia Fomentar la implicación familiar Enseñanza: procedimiento tratamiento

8. Patrón rol-relaciones

VALORACIONES:

En este patrón valoraremos como la nueva situación puede afectar a la relación parental hacia su hijo con esta nueva situación.

Diagnósticos (NANDA)		Resultados (NOC)		Intervenciones (NIC)	
00057	Riesgo de deterioro parenteral	2211	Desempeño del rol de padres	6710	Fomentar el apego Apoyo en el tema de las decisiones
		1840	Conocimiento: cuidados del recién nacido prematuro	5250	

9. Patrón sexualidad

VALORACIONES:

Este patrón no es valorable para nuestra población.

10. Patrón afrontamiento-tolerancia al estrés

VALORACIONES:

Valoraremos a los padres en la nueva situación, conocer sus inquietudes, el control de los problemas...

Diagnósticos (NANDA)		Resultados (NOC)		Intervenciones (NIC)	
00073	Afrontamiento familiar incapacitante	2609	Apoyo familiar durante el tratamiento	7110	Fomenta la implicación familiar
		1847	Conocimiento de la enfermedad crónica	5240 5520	Asesoramiento Facilitar el aprendizaje

11. Patrón valores-creencias

VALORACIONES:

Hacia los padres según sus necesidades espirituales, el conflicto frente a la nueva situación.

Diagnósticos (NANDA)		Resultados (NOC)		Intervenciones (NIC)	
00067	Riesgo de sufrimiento espiritual	2001	Salud espiritual	5420 5310	Apoyo espiritual Dar esperanza

11.2. Pediátrico/adolescente

1. Patrón percepción y manejo de la salud

VALORACIONES:

- Antecedentes: Estado de salud
 - Alergias conocidas
 - Vacunas
 - Cirugías previas
 - Otros datos de interés
- Tratamiento actual
- Percepción del estado de salud: Bueno, regular, malo
- Prácticas de salud y hábitos tóxicos perjudiciales para su salud: fuma, bebe alcohol, consumo de drogas, dieta, ejercicio...
- Seguimiento de los tratamientos médicos indicados
- Información recibida en su proceso: manejo dispositivos, dieta, motivo de consulta, asesoramiento, saber a quien dirigirse
- Cuidados del estoma/dispositivo: autónomo, necesita ayuda (padres)...

Diagnósticos (NANDA)		Resultados (NOC)		Intervenciones (NIC)	
00126	Conocimientos deficientes	1829	Conocimiento: cuidados de la ostomía	5606	Enseñanza individual
00080	Gestión ineficaz del régimen terapéutico familiar	2605	Participación de la familia en la asistencia sanitaria profesional	7140 5240 7370 8180	Apoyo a la familia Asesoramiento Planificación para el alta Consulta por teléfono

2. Patrón nutricional-metabólico

VALORACIONES:

- Estado nutricional:
 - Peso y talla (percentiles)
 - Tipo de dieta
 - Apetito
 - Nutricion enteral /parenteral
- Dificultades para masticar, tragar
- Estado de la piel y mucosas:
 - Hidratación
 - Integridad de la piel
 - Estado de la piel periestomal
 - Estoma y complicaciones
- Temperatura

Diagnósticos (NANDA)		Resultados (NOC)		Intervenciones (NIC)	
00047	Riesgo de deterioro de la integridad cutánea	1101	Integridad tisular: piel y membranas mucosas	0480 3584 3590	Cuidado de la ostomía Cuidados de la piel: tratamiento tópico Vigilancia de la piel
00195	Riesgo de desequilibrio electrolítico	0601	Equilibrio hídrico	4130 4140	Monitorización de líquidos Reposición de líquidos

3. Patrón eliminación

VALORACIONES:

- Eliminación intestinal:
 - -Patrón intestinal
 - Continencia, incontinencia(pañal)
 - Ostomia y tipo
 - Temporalidad
 - Dispositivo utilizado

- Eliminación urinaria:
 - Volumen y frecuencia
 - Derivación urinaria y tipo
 - Temporalidad
 - Dispositivo utilizado

- Eliminación cutánea:
 - Sudoración

Diagnósticos (NANDA)		Resultados (NOC)		Intervenciones (NIC)	
00196	Motilidad gastroin- testinal disfuncional	0501	Patrón de eliminación intestinal	410	Cuidados de la incontinencia intestinal
		1615	Autocuidado de la ostomía	1801	Ayuda con el autocuidado: baño/higiene
00160	Disposición para mejorar el equilibrio de líquidos	0602	Hidratación	4120	Manejo de líquidos

4. Patrón de actividad/ejercicio

VALORACIONES:

- Energía para afrontar las actividades de la vida diaria
- Ejercicio y actividad física
- Problemas de movilidad
- Grado de independencia para el autocuidado.
- Síntomas respiratorios

Diagnósticos (NANDA)		Resultados (NOC)		Intervenciones (NIC)	
00085	Deterioro de la movilidad física	0208	Movilidad	0140 0200 1480 1460	Fomentar la mecánica corporal Fomento del ejercicio Masaje Relajación muscular progresiva
00108	Déficit de autocuidado: baño	0305	Autocuidado: higiene	1610	Baño

5. Patrón sueño/descanso

VALORACIONES:

- Horas de sueño
- Descanso nocturno

Diagnósticos (NANDA)		Resultados (NOC)		Intervenciones (NIC)	
00198	Trastorno del patrón sueño	2208	Factores estresantes del cuidador principal	5380 7040	Potenciación de la seguridad Apoyo al cuidador principal
00165	Disposición para mejorar el sueño	0003	Descanso	6482 6040	Manejo ambiental: confort Terapia de relajación

6. Patrón cognitivo-perceptivo

VALORACIONES:

- Nivel de conciencia
- Uso escala del dolor
- Ayuda para la comunicación
- Problemas de aprendizaje
- Percepción del dolor

Diagnósticos (NANDA)		Resultados (NOC)		Intervenciones (NIC)	
00251	Control emocional inestable	1204	Equilibrio emocional	5270 5330 4430 4640	Apoyo emocional Control del estado de ánimo Terapia con juegos Ayuda para el control del enfado
00214	Disconfort	2008	Estado de comodidad	4470 5820	Ayuda en la modificación de sí mismo Disminución de la ansiedad

7. Patrón autopercepción-autoconcepto

VALORACIONES:

- Estado de ánimo
- Nivel de aceptación de la ostomía
- Cambios en la imagen corporal y como le afectan clínicamente.

Diagnósticos (NANDA)		Resultados (NOC)		Intervenciones (NIC)	
00118	Trastorno imagen corporal	1200	Imagen corporal	5220 5400	Mejora de la imagen corporal Potenciación de la autoestima
00148	Temor	1210 1404	Nivel de miedo Autocontrol del miedo	5380 5820 5240 5230	Potenciación de la seguridad Disminución de la ansiedad Asesoramiento Mejora del afrontamiento
00120	Baja autoestima situacional	1205	Autoestima	5400 5230	Potenciación de la autoestima Mejora del afrontamiento

8. Patrón rol-relaciones

VALORACIONES:

- Comunicación
- Implicación familiar en los cuidados
- Problemas de relación

Diagnósticos (NANDA)		Resultados (NOC)		Intervenciones (NIC)	
00060	Interrupción de los procesos familiares	2609	Apoyo familiar durante el tratamiento	7110 7140 7130 7040	Fomentar la implicación familiar Apoyo familiar Mantenimiento procesos familiares
00061	Desempeño rol de padres	5230	Mejorar el afrontamiento principal	7040 7260 8300	Apoyo al cuidador Cuidados del relevo Fomentar el rol parental
00052	Deterioro de la interacción social	2601	Clima social de la familia	4362 8274	Modificación de la conducta Fomentar el desarrollo: niños

9. Patrón sexualidad/reproducción

VALORACIONES:

- Preocupaciones sexuales relacionadas con la enfermedad

Diagnósticos (NANDA)		Resultados (NOC)		Intervenciones (NIC)	
00065	Patrón sexual ineficaz	1215 1205 1200	Conciencia de uno mismo Autoestima Imagen corporal	5248 5622	Asesoramiento sexual Enseñar relaciones sexuales seguras

10. Patrón adaptación-tolerancia al estrés

VALORACIONES:

- Adaptación y nivel de tolerancia al estrés
- Soporte emocional, persona que le sirva de ayuda

Diagnósticos (NANDA)		Resultados (NOC)		Intervenciones (NIC)	
00069	Afrontamiento ineficaz	1302	Afrontamiento de problemas	5230	Mejorar el afrontamiento

11. Patrón valores-creencias

VALORACIONES:

- Necesidades espirituales del niño/familia

Diagnósticos (NANDA)		Resultados (NOC)		Intervenciones (NIC)	
00067	Riesgo de sufrimiento espiritual	2001	Salud espiritual	5420 5310	Apoyo espiritual Dar esperanza

A glowing blue lightbulb is shown lying on its side on a weathered wooden surface. The bulb is illuminated from within, creating a bright blue glow. The word "Anexos" is written in white, bold, sans-serif font across the middle of the bulb. The background is a blurred wooden plank with a dark shadow running diagonally across it.

Anexos

Anexo 2 - Tabla de cuidados de los estomas

Estomas	Prequirúrgico	Postquirúrgico
<p>Cuidados de la piel</p>	<p>Escogeremos momento y lugar tranquilo para hablar con los padres y darles la información prequirúrgica:</p> <ul style="list-style-type: none"> • Explicaremos el tipo de ostomía. • Daremos instrucciones asequibles para la realización de los cuidados. • Mostraremos el material básico para su realización. • Refuerzo con información escrita y audiovisual. 	<ul style="list-style-type: none"> • Realizar limpieza de forma cuidadosa con movimientos circulares de dentro hacia fuera • La limpieza se realizará durante la primera semana con SSF, después con agua. • No usar toallitas de bebé ni jabones por la presencia en la piel periestomal (contienen lanolinas y emolientes que dificultan la adhesividad del disco) • Secar bien la piel periestomal mediante toquitos. • Aplicar gasas vaselinizadas sobre el estoma hasta que sea funcionante. • Cuando empiezen a salir heces, colocar dispositivo colector (si no fuese posible y estando la piel íntegra, proteger piel periestomal con una fina capa de pasta para sellar y el estoma con vaselina, recogiendo las heces con gasas). • Usar gasas absorbentes para la recogida del efluente mientras se realiza cambio de dispositivo. • Observar y tratar presencia de alteraciones de la piel: eritema, pliegues, depresiones, heridas adyacentes... • Nivelar la piel periestomal con pasta o resina moldeable. • Alentar a los padres a participar en los cuidados del niño incluida la ostomía.
<p>Cuidados del estoma</p>	<ul style="list-style-type: none"> • Informaremos sobre características y tipos de estomas • Explicaremos de forma sencilla la realización de los cuidados 	<p>Observar:</p> <ul style="list-style-type: none"> • Color, tamaño, diámetro, forma y permeabilidad. • Estructura (prolapsado, plano o retraído, de uno o dos cabos...). • Presencia de sangre, edema, úlceras u otras lesiones. • Integridad de la unión mucocutánea. <p>Limpiar mediante suaves toquitos de gasa húmeda.</p> <p>El estoma se puede tocar, no duele (carece de nervios sensitivos aferentes).</p> <p>Es estoma está muy vascularizado por lo que puede sangrar fácilmente coincidiendo con su limpieza (ante sangrado continuado, contactar con cirujano).</p>

<p>Cuidados del dispositivo</p>	<p>Mostrar distintos dispositivos y manejo de los mismos:</p> <ul style="list-style-type: none">• Bolsa de 1 pieza: disco adhesivo y bolsa en un elemento• Bolsa de 2 piezas: disco adhesivo(17-27mm) y bolsa con cierre velcro que se une de forma adhesiva al disco• Bolsa de 3 piezas: disco adhesivo, bolsa y sistema de enganche mediante cliper <p>Las bolsas de 1y 3 piezas pueden ser:</p> <ul style="list-style-type: none">• Cerradas: heces sólidas o pastosas• Abiertas (cierre de pinza o válvula): heces líquidas, semilíquidas o diuresis <p>Informar a los padres que todos estos dispositivos colectores están financiados por el Sistema Nacional de Salud</p>	<p>Colocación del dispositivo colector mas adecuado a cada niño según sus características:</p> <ul style="list-style-type: none">- Disco<ul style="list-style-type: none">• Marcar plantilla según estoma sobre el disco y recortar (redondear con yema de dedo para dejarlo romo).• Calentar el disco con las manos.• Colocar y presionar con los dedos en forma circular desde el centro hasta exterior.- Bolsa<ul style="list-style-type: none">• Si la fijación es adhesiva, pegar de forma concéntrica sobre el disco.• Si la fijación es con enganche mecánico, presionar con el dedo índice en forma circular para asegurar el anclaje. Cerrar el seguro.- Vaciar:<ul style="list-style-type: none">• Cuando esté 1/3 de capacidad• Observar volumen y características de las heces.- Cambiar:<ul style="list-style-type: none">• Ante evidencia de inmediatez de fugas bajo el disco.• Cada tres días si está adherido.• Realizar el cambio antes de las comidas.• Usar el dispositivo mas sencillo que se adecue a las necesidades del niño.• Traccionar suavemente del disco humedeciendo la zona.• Con efluentes líquidos usar dispositivos de urostomías.• En estomas retraídos o planos, usar dispositivos convexos. En algunos casos, en niños de corta edad, se podrá recortar la parte adhesiva blanda más distal respetando las lenguetas laterales para poderlo fijar con una cinta de sujeción.• Para nivelar irregularidades de piel periestomal, usar resinas moldeables.• En dispositivos de dos piezas, NO colocar la bolsa directamente sobre la piel del niño.• Los restos de pasta, hidrololoides o disco adhesivo no interfieren en la adherencia del nuevo disco.
--	---	---

Anexo 3 - Consideraciones según la edad

Prematuros y nacidos a término hasta los 12 meses	Niños de 1-3 años, preescolares de 3-5 años y escolares.
<ul style="list-style-type: none"> • Capacitar a los padres para que establezcan vínculos con el recién nacido. • Extremar las precauciones en la retirada de dispositivos. • En M.A.R, aislar estomas para evitar infecciones. • Coincidir el baño con el cambio de dispositivo. • El baño de inmersión corto no afecta a la adhesión del dispositivo • No echar en el agua solución oleosa, dificultaría la adhesividad del disco. • No usar quita adhesivos en RNPT. • Secar mediante toquécitos. • Evitar poner pañales muy apretados sobre los dispositivos. • Colocación lateralizada de la bolsa para facilitar el vaciado. • Tras el cierre del estoma, proteger la piel perianal con cremas barrera(zinc latex free). • En niños en los que por sus características (bajo peso, heridas anejas..) no se pueda poner dispositivo colector, se protegerá la piel con pasta y el estoma con vaselina. Recogida de las heces con gasitas. • Evitar el contacto del efluente con la piel usando el dispositivo mas adecuado para cada niño. • Evitar dispositivos con cierres de plásticos duros para evitar lesiones. • Los dispositivos de dos piezas son los más adecuados. • Usar bolsas transparentes para observar evolución del estoma. • En RNPT, realizar cambio de dispositivo cada 24 horas. En el resto de los niños, cada 72 h. • Prevenir la contaminación de catéteres próximos protegiéndoles con parafina o apósitos impermeables. • Tras el cierre del estoma, proteger la piel perianal con cremas barrera. • Pueden realizar actividades propias de la edad (antes de colocarle en posición prona, vaciar el contenido del dispositivo) como ser abrazado o utilizar dispositivos de transporte infantil. • Se vestirán como cualquier niño de su edad aunque para evitar que se tiren de los dispositivos, se pueden usar bodys o camisetas largas. 	<ul style="list-style-type: none"> • Según a edad el niño, se les explicará de modo sencillo los procedimientos. • Dar sesiones de capacitación cortas y frecuentes para aumentar sus habilidades (usar muñecos, cuentos, material gráfico, etc...). • Realizar ducha (con o sin bolsa) mejor que baño. • En caso de baño, si el dispositivo está adherido, no sumergirlo. • Valorar cambios en la morfología del estoma. • Se pueden usar dispositivos de 2 o 3 piezas. • Observar que no quede ninguna parte del estoma bajo el disco. • No existen limitaciones en la actividad. Se recomienda el uso de cinturones, tirantes o ropa que mejore la sujeción. • Usar ropa cómoda que no presione en exceso sobre el estoma ni sobre el dispositivo.

Anexo 4 - Check list ostomía

Nombre:					
Fecha cirugía:					
Tipo estoma:		número:		localización:	
Permanente/temporal:					
		Fecha			
ESTOMA					
Tamaño	Redondo				
	Ovalado				
Color	Rojo				
	Pálido				
	Violáceo				
	Necrótico				
Aspecto	Saludable				
	Edematoso				
	Desgarrado				
	Granulomas				
Elevación	Normal				
	Mucosa elevada				
	Mucosa retraída				
	Prolapso				
UNIÓN MUCOCUTÁNEA					
Intacta	Sutura intacta				
Separada de la piel	Sutura alterada				
PIEL PERIESTOMAL					
Color	Saludable				
	Presenta eritema				
	Contusionada (amarilla/verde)				
Integridad	Intacta				
	Macerada				
	Erosionada				
	Erupción				
	Ulceración				
RESIDUOS					
Heces	mg/kg/día				
	Espesa				
	Grumosa				
	Mucosa				
	Líquida				

Orina	ml/kg/día				
	Clara				
	Turbia				
	Hemática				
TIPO DE DISPOSITIVO					
	Bolsa 1 pieza				
	Bolsa 2 piezas				
	Transparente				
	Opaca				
ACCESORIOS ZONA PERIESTOMAL					
	Spray eliminación adhesivo piel				
	Spray barrera cutánea				
	Polvos disco autoadhesivo				
	Placa autoadhesiva				
	Disco autoadhesivo				
	Resina moldeable				
	Pasta sellado				
	Crema barrera				
OBSERVACIONES					



Bibliografía

Bibliografía

1. Ackeley B.J, Ladwig G. Manual de diagnósticos de enfermería: guía para la planificación de cuidados. 7ª ed. Madrid: Elsevier; 2007.
2. Adams, D. A., & Selekof, J. L. (1986). Children with ostomies: Comprehensive care planning. *Pediatric Nursing*, 12(6), 429- 433.
3. Argumga Salazar Y, Fernandez Cordoba MS, Gonzalez Piñera J, Hernandez Auselni E, Baquero Cano M, Median Monton C, Rubio Ruiz A, Martínez Gutiérrez A. Enterocolitis necrotizante y perforaciones intestinales en prematuros de muy bajo peso.¿Cual es la mejor opción quirúrgica ? *Cir pediatría* 2011;24:142-145
4. Arnsmeier, S. L., & Paller, A. S. (1997). Getting to the bottom of diaper dermatitis. *Contemporary Pediatrics*, 14(11), 115- 129.
5. Association of Women's Health, Obstetric and Neonatal Nurses. (2001). Evidence-based clinical practice guideline: Neonatal skin care. Washington, D.C.: Association of Women's Health, Obstetric and Neonatal Nurses.
6. Bergevin, C. (1997). A tip on better application of paste on pediatric appliance. *CAET Journal*, 16(4), 31.
7. Boarini, J. H. (1989). Principles of stoma care for infants. *Journal of Enterostomal Therapy*, 16(1), 21-25.
8. Brown, K. C., & Ricketts, R. R. (1994). Current management of the neonatal patient with an ostomy. *Progressions*, 6(3), 3-16.
9. Bryant, R. A., & Buls, J. G. (1992). Pathophysiology and diagnostic studies of gastrointestinal tract disorders. In B. G. Hampton, & R. A. Bryant (Eds.), *Ostomies and continent diversions: Nursing management* (pp. 299-348). St. Louis, MO: Mosby.
10. Campbell, R. L., Seymour, J. L., Stone, L. C., & Milligan, M. C. (1987). Clinical studies with disposable diapers containing absorbent gelling materials: Evaluation of effects on infant skin condition. *Journal of the American Academy of Dermatology*, 17(6), 978-987.
11. Chattas Guillermina. Cuidados al recién nacido con enterocolitis necrotizante. *Revista enfermería* (12) p 1-8. Disponible en: <http://www.fundasamin.org.ar/archivos/Cuidados%20del%20recien%20nacido%20-%20Chattas.pdf>
12. Cuttle L, Naidu S, Mill J, Hoskins W, Das K, Kimble RM. A retrospective cohort study of Acticoat versus Silvazine in a paediatric population. *Burns*. 2007;33(6):701-7. DOI: 10.1016/j.burns.2007.02.012
13. Delgado Muñoz MD, Cano Novillo I, Martín Díaz E, Guijarro González MJ, Izquierdo Villanueva P, Gómez Isabel AI. Control pediátrico ambulatorio del niño con gastrostomía y ostomías intestinales. *Rev. Pediatr Integral* 2002; 6 (10): 911-918
14. Demate Guasch X. Raspall Torrent F. Enterocolitis necrosante. En: Junta Directiva de la Sociedad Española de Neonatología (SEN). *Protocolos de Neonatología 2ª ed* Madrid: AEped;2008.p 405-410
15. Embon, C. M. (1990). Ostomy care for the infant with necrotizing enterocolitis: Nursing considerations. *The Journal of Perinatal & Neonatal Nursing*, 4(3), 56-63.
16. Erwin-Toth, P., & Doughty, D. B. (1992). Principles and procedures of stoma management. In B. G. Hampton, & R. A. Bryant (Eds.), *Ostomies and continent diversions: Nursing management* (pp. 29-104). St. Louis, MO: Mosby.
17. Espinoza C, Pereira N, Benavides J, Rositon C. Ostomias abdominales en pediatría: Una revisión de la literatura. *Revista electrónica (en línea)* 2008, vol5, nº3, p.38-48
18. Evans, N. J., & Rutter, N. (1986). Development of the epidermis in the newborn. *Biology of the Neonate*, 49(2), 74-80.
19. Erwin-Toth P, Brown KC. The effect of ostomy surgery between the ages of 6 an 12 years on psychosocial development during childhood, adolescence, and Young adulthood. *J Wound Ostomy Continence Nurs*, 1999; 26(2): 77-85.
20. Garvin, G. (1990). Skin care considerations in the neonate for the ET nurse. *Journal of Enterostomal Therapy*, 17(6), 225- 230.
21. Garvin, G. (1994). Caring for children with ostomies. *The Nursing Clinics of North America*, 29(4), 645-654.

22. Guía de buenas prácticas en enfermería. Cuidado y manejo de ostomías. Registered Nurses' Association of Notario. Disponible en:
http://rnao.ca/sites/rnao-ca/files/BPG_Cuidado_y_manejo_de_la_Ostomia_-_Guia_de_buenas_practicas_en_enfermeria.pdf
23. Guijarro González MJ. Gastrostomía y nutrición. Cuidados de enfermería. Rev. ROL Enf 2003; 26(9):618-620
24. . Guijarro González MJ. Cuidados de enfermería en la ostomía digestiva pediátrica. An Pediatr Contin. 2012;10(5):290-4
25. . Guijarro González MJ, Cayuela Salamanca C, Royo Ruiz A, Rivera García S, Durán Ventura MC, Vázquez Estevez J, (et al). Una ayuda para los padres de niños ostomizados. Manual práctico. Programa de ayuda en el cuidado del estoma (PACE). Madrid: Coloplast; 2004
26. Hansen, R. C., Krafchik, B. R., Lane, A. T., Odio, M. R., & Schachner, L. A. (1998). Dealing with diaper dermatitis. *Contemporary Pediatrics*, (Supplement), 5-12.
27. Harpin, V., & Rutter, N. (1982). Percutaneous alcohol absorption and skin necrosis in a preterm infant. *Archives of Diseases in Childhood*, 57, 477-479.
28. Harpin, V. A., & Rutter, N. (1983). Barrier properties of the newborn infant's skin. *The Journal of Pediatrics*, 102(3), 419- 425.
29. Instituto Nacional de Estadística. Partos por edad de la madre, tipo de parto y maduración (sede web). Madrid: INE; 2014 (acceso 28 de mayo de 2016). Disponible en : <http://www.ine.es>
30. Jarosz, E. E., Haga, L. J., & Ramasethu, J. (2002). Neonatal ostomy and gastrostomy care. In M. G. MacDonald, & J. Ramasethu (Eds.), *Procedures in neonatology* (pp. 323-331). Philadelphia, PA: Lippincott Williams & Wilkins.
31. Joyner, B. D., & Khoury, A. E. (1999). The role of urinary diversion in childhood: Temporary, continent and otherwise. In E. T. Gonzalez, & S. B. Bauer (Eds.), *Pediatric urology practice* (pp. 687-704). Baltimore, MD: Lippincott Williams & Wilkins.
32. Kalia, Y. N., Nonato, L. B., Lund, C. H., & Guy, R. H. (1998). Development of skin barrier function in premature infants. *The Journal of Investigative Dermatology*, 111(2), 320-326.
doi:10.1046/j.1523-1747.1998.00289.x
33. Kim JH. Necrotizing enterocolitis: the road to zero. *Semin Fetal Neonatal Med* (revista en internet) 2014 febrero (acceso el 29 de mayo del 2016);19(1):39-44. Disponible en <http://www.sfnjournal.com/article/S177-165X%2813%2900093-0/fulltext>.
34. Martínez Cano A, Valero Cardona A, Suzzi CH. Protocolo de cuidado y cura de ostomías en pediatría. Servicio de Pediatría , sección UICN. Hospital general de Castellón .Noviembre 2015
35. McCloskey J, Bulechek G. Clasificación de Intervenciones de Enfermería (NIC). 4ª ed. Madrid: Elsevier España; 2007
36. . Moorhead S, Johnson M, Clasificación de Resultados de Enfermería (NOC). 4ª ed. Madrid: Elsevier España; 2009.
37. Mesas-Burgos C, Ehrén H, Finkel Y. Neonatal short bowel syndrome: "rectal feeding" in order to stimulate intestinal growth. *Acta Paediatrica*. 2008; 97:1136-1144.
38. NANDA. Diagnósticos Enfermeros: Definiciones y clasificación 2007-2008. Madrid: Elsevier; 2007.
39. Olivares M, Shinabuko R, Clirinas J, Costa R, Ticana M, Mestaiza M, Barrienta A. El riesgo de muerte del recién nacido de muy bajo peso en Perú. Proyecto multicéntrico. *Rev Soc Per pediatría*. 2002;55(3):18-24.
40. Paltuf A. Die spontane Dickdarmeruptur der Neugeborenen. *Archiv für pathologische Anatomie und Physiologie und für klinische Medizin* (Alemania). 1888;111:461-474
41. Pairedeau, P. W., Wilson, R. G., Hall, M. A., & Milne, M. (1991). Inhalation of baby powder: An unappreciated hazard. *BMJ (Clinical Research Ed.)*, 302(6786), 1200-1201.
42. Parry, A. (1998: January). Stoma care in neonates: Improving practice. *Journal of Neonatal Nursing*, 4(1), 8-11. 86 PEDIATRIC OSTOMY CARE: Best Practice for Clinicians Level-of-evidence Pyramid 87.

43. Pediatric Subcommittee of the Wound, Ostomy and Continence Nurses Society. (2010). Trouble-shooting section on pediatric best practice guideline. Retrieved September 1, 2010, from http://www.wocncenter.com/uploaded_documents/pdf/Ped_Trouble.Shooting.9.10.08.pdf.
44. Rellán Rodríguez S, García de Ribera C, Aragón García MP. El recién nacido prematuro. En: Junta directiva de la sociedad Española de neonatología (SEN). Protocolos de Neonatología. 2 Ed Madrid: AEPed ;2008.p:68-77.
45. Rutter, N. (1987). Drug absorption through the skin: A mixed blessing. Archives of Disease in Childhood, 62(3), 220-221.
46. Schick, J. B., & Milstein, J. M. (1981). Burn hazard of isopropyl alcohol in the neonate. Pediatrics, 68(4), 587-588.
47. Spray A, Siegfried E. Dermatologic toxicology in children. Pediatr Ann. 2001;30(4):197- 202.
48. United Ostomy Associations of America, Inc. Urostomy Guide.(USA); 2011.
49. Vivier, P. M., Lewander, W. J., Martin, H. F., & Linakis, J. G. (1994). Isopropyl alcohol intoxication in a neonate through chronic dermal exposure: A complication of a culturally-based umbilical care practice. Pediatric Emergency Care, 10(2), 91-93.
50. Waller M. Pediatric stoma care in the UK and Ireland. Br J Nurs.2008; 17(17): S25-9
51. Webster, R., & Maibach, H. (1982). Comparative percutaneous absorption. In H. Maibach, & E. Boisits (Eds.), Neonatal skin structure and function (pp. 137-147). New York, NY: Marcel Dekker, Inc.
52. Wong, D. L., & Hockenberry, M. J. (2003). In Kline N. E. (Ed.), Wong's nursing care of infants and children. St. Louis, Missouri: Elsevier Science Mosby, Inc.
53. Wound Ostomy and Continence Nurses Society. Pediatric ostomy care: Best Practice for Clinicians. New Jersey (USA); 2011.
54. Wound Ostomy and Continence Nurses Society. Pediatric ostomy complications: Best Practice for Clinicians. New Jersey (USA); 2016.
55. Wound, Ostomy and Continence Nurses Society. (2007). Peristomal skin complications: Best practice for clinicians. Mt. Laurel, NJ: Author.
56. Wound, Ostomy and Continence Nurses Society. (2008). Trouble-shooting section on pediatric best practice guidelines. Retrieved 2014 from <http://www.wocn.org/?page=PedsOstomyTroubShoot>
57. Wound, Ostomy and Continence Nurses Society. (2010). Management of the patient with a fecal ostomy: Best practice guidelines for clinicians. Mt. Laurel, NJ
58. Wound, Ostomy and Continence Nurses Society. (2011a). Pediatric ostomy care: Best practice for clinicians. Retrieved 2014 from <http://www.wocn.org/?page=PediatricOstomyCare>
59. Wound, Ostomy and Continence Nurses Society. (2011b). Peristomal hernia: Best practice for clinicians. Mt. Laurel, NJ:
60. Wound, Ostomy and Continence Nurses Society. (2014). Stomal complications: Best practice for clinicians. Retrieved 2014 from <http://www.wocn.org/?page=StomaComp2014>.
61. http://policy.nshealth.ca/site_published/iwk/document_render.aspx?documentRender.IdType=6&documentRender.GenericField=&documentRender.Id=50846
61. Sánchez et all. Cuidados al paciente crónico pediátrico. Editorial Paradigma. Año 2011
62. Andrés A.M. Sánchez E. Master en Coloproctología y Estomaterapeuta, Módulo 5, Estomas en la edad Pediátrica. Coloplast. España

